

PDF hosted at the Radboud Repository of the Radboud University Nijmegen

The following full text is a publisher's version.

For additional information about this publication click this link.

<http://hdl.handle.net/2066/51959>

Please be advised that this information was generated on 2020-11-29 and may be subject to change.

De rol van aanvullend onderzoek bij de differentiële diagnostiek van parkinsonsyndromen

J.P.M. van der Vegt, W.F. Abdo, C.P. Verstappen, A.C. Kappelle en B.R. Bloem

Tot op heden is volgens de stringente (onderzoeks)criteria voor de ziekte van Parkinson geen plaats gereserveerd voor aanvullend onderzoek. De diagnose moet dus in principe gesteld worden op basis van het klinisch syndroom (combinatie van positieve aanknopingspunten, zoals asymmetrie of doparesponsiviteit, samen met het ontbreken van atypische verschijnselen die ook wel 'red flags' worden genoemd, zoals snelle progressie of vroege dementie). Hoewel de diagnose in typische gevallen relatief eenvoudig gesteld kan worden, kan aanvullend onderzoek bij meer complexe patiënten wel degelijk een relevante bijdrage leveren aan de differentiële diagnose.

In deze bijdrage worden de voor- en nadelen van enkele gebruikte onderzoekstechnieken beschreven, waaronder beeldvormende technieken en klinisch neurofysiologische onderzoeken, biochemisch en tot slot genetisch onderzoek.

(Tijdschr Neurol Neurochir 2007;108:63-72)

Achtergrond

De gouden standaard voor het stellen van de diagnose idiopathische ziekte van Parkinson ('idiopathic Parkinson's disease'; IPD) is postmortaal onderzoek van de hersenen. Tijdens het leven kunnen ervaren klinici de diagnose echter toch met een redelijke mate van betrouwbaarheid stellen. De anamnese en een zorgvuldig klinisch neurologisch onderzoek vormen hierbij de leidraad. In *Tabel 1* en *2*, pagina 64 en 65 worden de klinische en uitsluitcriteria voor het stellen van de diagnose IPD genoemd.

In de praktijk blijkt het echter niet altijd mogelijk om op zuiver klinische gronden een goed onderscheid te maken tussen IPD en de groep van atypische parkinsonismen, waaronder aandoeningen, zoals multisystematrofie (MSA), progressieve supranucleaire paralyse (PSP) en corticobasale degeneratie (CBDG), worden gerekend. Met de term atypisch wordt in dit verband bedoeld het vinden van symptomen die atypisch zijn voor IPD. Deze worden ook wel 'red flags' genoemd. De atypische parkinsonismen zelf

kunnen heel goed een typisch en goed herkenbaar ziektebeloop hebben.

Hoewel in de loop der jaren de criteria voor IPD steeds beter zijn gedefinieerd, blijkt uit post mortem studies dat nog steeds 10% van de patiënten niet correct gediagnosticeerd wordt tijdens het leven, zelfs in handen van specialisten op het gebied van bewegingsstoornissen.¹ De proportie foutieve klinische classificaties ligt nog hoger in algemene ziekenhuizen en vooral bij een kortere ziekteduur. Daarnaast zijn de sensitiviteit en specificiteit van de klinisch diagnostische criteria voor atypische parkinsonismen significant lager dan voor IPD.^{2,3} Toch is juist het maken van een onderscheid in het beginstadium van de ziekte belangrijk voor de verdere prognose, vanwege het grote verschil in progressie en beloop van de verschillende aandoeningen.⁴ Bovendien gaan sommige vormen van atypisch parkinsonisme gepaard met specifieke complicaties die een gerichte behandeling vergen.

Auteurs: mw. drs. J.P.M. van der Vegt, drs. W.F. Abdo, mw. dr. C.P. Verstappen, dr. A.C. Kappelle en dr. B.R. Bloem, Parkinson Centrum Nijmegen (ParC), afdeling Neurologie, Universitair Medisch Centrum St Radboud, Nijmegen.

Correspondentie graag richten aan dr. B.R. Bloem, neuroloog, Parkinson Centrum Nijmegen (ParC), Afdeling Neurologie (935), Universitair Medisch Centrum St Radboud, postbus 9101, 6500 HB Nijmegen, tel: +31 (0)24 361 33 94, e-mailadres: b.bloem@neuro.umcn.nl

Belangenconflict: geen gemeld. Financiële vergoeding: dr. B.R. Bloem werd ondersteund door een ZonMW VIDI subsidie (projectnummer 91776352).

Ontvangen 4 januari 2007, geaccepteerd 26 februari 2007.

Tabel 1. Klinische (onderzoeks)criteria voor de ziekte van Parkinson.

Hypokinetisch-rigide syndroom

- aanwezigheid van ten minste
 - bradykinesie of rusttremor
- daarnaast ten minste één van de volgende symptomen
 - bradykinesie
 - rusttremor
 - rigiditeit
 - houdingsinstabiliteit

Ondersteunende positieve criteria

- unilateraal begin
- rusttremor
- progressieve stoornis
- blijvend asymmetrisch beloop
- goede reactie op levodopa
- levodoparespons >5 jaar
- beloop >10 jaar

Voor uitsluitcriteria zie Tabel 2

De huidige praktijk

Momenteel worden de verschillende hypokinetisch-rigide syndromen van elkaar onderscheiden op basis van het klinische fenotype. De vraag is wat de additionele diagnostische waarde is van aanvullende onderzoeken. In de loop der jaren zijn hier vele studies naar gedaan. In deze bijdrage worden de meest gebruikte aanvullende onderzoekstechnieken besproken. De besproken onderzoeken zijn voornamelijk uitgevoerd bij IPD-patiënten of patiënten met atypisch parkinsonisme met een lange ziekteduur en bij wie de diagnose daardoor al tamelijk zeker was. De sensitiviteit en specificiteit van de diverse onderzoekstechnieken zijn vermoedelijk lager in een vroeg stadium van de ziekte, waar juist de behoefte aan aanvullende diagnostische zekerheid het grootst is. Voor de alledaagse klinische praktijk bestaat momenteel alleen een indicatie voor aanvullend onderzoek bij diagnostische twijfel, en kan bij typische gevallen afgezien worden van elke vorm van aanvullende diagnostiek.

Neuroradiologie

CT-scan

Het maken van een CT-scan bij IPD wordt enkel nog gedaan als een MRI niet beschikbaar is, of als er contra-indicaties bestaan voor een MRI. In principe verdient

MRI de voorkeur, gezien het beperkter contrast-oplossend vermogen van de CT, juist ter plaatse van relevante gebieden, zoals de basale ganglia en de hersenstam. De voornaamste rol voor de CT-scan is gelegen in het aantonen, danwel uitsluiten van evidente -vooral supratentorieel gelegen- cerebrovasculaire afwijkingen, zoals lacunaire infarcten van de basale ganglia of leukoaraiose (zie *Figuur 1*, pagina 66). Een hydrocefalus kan worden aangetoond en het effect van 'shunting' kan ook radiologisch worden gevolgd. Het is niet goed bekend hoe de diagnostische opbrengst van moderne volume-CT-scan zich verhoudt tot die van de MRI, maar vooral voor het beoordelen van de fossa posterior of het aantonen van leukoaraiose is de MRI waarschijnlijk superieur.

MRI

De belangrijkste rol van de conventionele MRI is het maken van onderscheid tussen neurodegeneratief en symptomatisch parkinsonisme als gevolg van andere pathologie, zoals een vasculaire oorzaak of normale-drukhydrocefalus.⁵ Daarom wordt volgens de richtlijnen van de Nederlandse Vereniging voor Neurologie aanbevolen om éénmalig, vroeg in het diagnostische proces, een MRI te maken.⁶ Omdat een aantal atypische parkinsonismen specifieke MRI-afwijkingen laten zien, kan de MRI ook bijdragen aan het onderscheid met IPD. Helaas kunnen de hierna beschreven MRI-afwijkingen in een vroeg stadium nogal eens afwezig zijn. Hoewel de specificiteit relatief groot is, valt de sensitiviteit dan ook tegen bij patiënten met een korte ziekteduur.

Een van de afwijkingen die bij MSA op MRI kan worden gezien, is de zogenoemde 'putaminal rim' (zie *Figuur 2A*, pagina 67). Een andere afwijking is atrofie van de pontocerebellaire banen (het zogenoemde hot-crossbunteken) en het cerebellum (zie *Figuur 2B*, pagina 67). Over het algemeen blijkt uit verschillende studies dat de specificiteit van deze afwijkingen op conventionele MRI bij MSA-patiënten redelijk hoog is, maar de sensitiviteit laat nog te wensen over (60-80%).^{7,9} De diagnostische opbrengst verbetert wel wanneer enkele technische veranderingen worden toegepast, zoals het gebruik van 3 mm coupes of van T2-gewogen gradiëntechosequenties.^{7,8}

Typerende MRI-afwijkingen voor PSP zijn atrofie van het mesencephalon, het tegmentum mesencephali, de pedunculus cerebellaris superior en een verwijding van de derde ventrikel (zie *Figuur 3*, pagina 68). Een voorachterwaartse diameter van het mesencephalon <16 mm maakt de diagnose IPD erg onwaarschijnlijk en diameters van <14 mm worden enkel gevonden bij PSP.^{9,10} Daarnaast kan op sagittale

Tabel 2. Symptomen die pleiten tegen het bestaan van een idiopathische vorm van de ziekte van Parkinson en die suggestief zijn voor een atypisch parkinsonisme. Deze alarmsymptomen worden ook wel aangeduid als 'red flags'.

Motorisch

- prominente houdingsinstabiliteit of vallen tijdens de eerste 3 jaar
- 'freezing' tijdens de eerste 3 jaar
- lower-bodyfenotype*
- 'wheelchair sign': rolstoelafhankelijkheid vroeg in het beloop of volledige rolstoelafhankelijkheid in latere ziektestadia
- cerebellaire symptomen
- piramidebaanstoornis

Autonoom

- orthostase vroeg in het beloop en niet gerelateerd aan medicatie
- koude verkleurde acra vroeg in het ziektebeloop
- erectiestoornissen vroeg in het ziektebeloop
- incontinentie voor urine of defecatie vroeg in het ziektebeloop

Cognitief

- niet door medicatie geïnduceerde hallucinaties tijdens de eerste 3 jaar
- dementie voorafgaand aan het parkinsonisme
- dementie binnen een jaar na het ontstaan van het hypokinetisch-rigide syndroom
- focale corticale verschijnselen, zoals apraxie, afasie of alien-limbsyndroom

Overige

- onvoldoende verbetering op een adequate dosis levodopa
- blijvende remissie
- stapsgewijs beloop van het klinisch beeld
- blikverlamming
- oculogyre crisis

Andere verklaring voor het klinische beeld?

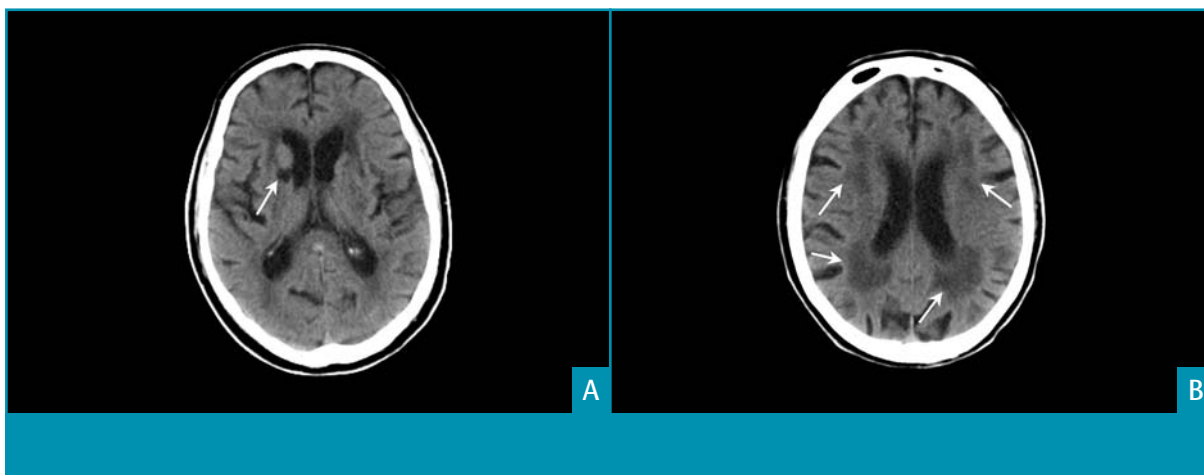
- doorgemaakte encefalitis
- CVA of recidiverende TIA's in voorgeschiedenis
- parkinsonisme ontstaan ten tijde van inname van neuroleptica, anti-emetica

*=*klinisch beeld waarbij de symptomen aan de benen veel uitgesproken zijn dan aan de armen; dit komt vooral voor bij vasculair parkinsonisme.*

opnames van het tegmentum bij een oppervlakte van <70 mm² de diagnose PSP met een sensitiviteit van 100% en een specificiteit van 91,3% worden gesteld. De specificiteit stijgt ook tot 100% wanneer de verhouding tussen de oppervlaktes van het mesencephalon en de pons <0,15 is.¹¹ Deze atrofie van het mesencephalon is zichtbaar op de MRI als het 'hummingbird sign' (zie *Figuur 4*, pagina 68).¹² Het diagnostische vermogen van MRI bij CBDG is weinig onderzocht. Er zijn enkele afwijkingen beschreven, maar deze bleken diagnostisch niet relevant.⁹ Inmiddels zijn diverse nieuwe MRI-technieken ont-

wikkeld die elk mogelijk weer een hogere sensitiviteit hebben voor het opsporen van afwijkingen die passen bij de verschillende neurodegeneratieve afwijkingen.⁵ Deze technieken worden momenteel nog slechts in een onderzoekssetting gebruikt.

Functionele beeldvorming: PET- en SPECT-onderzoek
Bij IPD bestaat als gevolg van nigrostriatale degeneratie een presynaptisch dopaminerg defect. Bij atypische parkinsonistische syndromen is daarnaast vaak sprake van uitgebreid postsynaptisch verval van dopamine-receptoren in het striatum. Met zowel PET- als



Figuur 1. CT-scans van een patiënt met een vasculair parkinsonisme. A. Lacunair infarct ter plaatse van de basale kernen (pijl). B. Periventriculaire uitgebreide leucoaraiosis (pijlen).

SPECT-technieken kan in vivo een pre- of postsynaptisch dopaminerg verlies worden aangetoond. Vergeleken met SPECT-technieken heeft PET-analyse een hogere sensitiviteit (en hogere kosten). Momenteel worden beide onderzoekstechnieken gebruikt voor differentiaaldiagnostische vraagstellingen. De PET-techniek is echter slechts op een enkele plaats beschikbaar en wordt derhalve weinig gebruikt. In onderzoeksverband wordt ook gebruik gemaakt van de mogelijkheid om met deze technieken de ziekteprogressie te vervolgen. Tot slot bestaan er technieken om de cerebrale perfusie en cardiale innervatie te beoordelen.

Het aantonen van een presynaptisch dopaminerg defect

Bij IPD kan met PET-analyse van de [¹⁸F]-6-fluoro-L-Dopa (F-Dopa-PET) verlaagde binding in het striatum worden aangetoond.^{3,4} Deze afname is gecorreleerd aan de degeneratie van dopaminerge nigrostriatale zenuwuiteinden. Bij een relatief korte ziekteduur wordt wel eens een fout-negatieve uitslag gegenereerd vanwege een onderschatting van de mate van degeneratie van de dopaminerge neuronen. Daarnaast is er een klein percentage van de parkinsonistische patiënten die aanvankelijk een normale dopamine-uptakescan heeft, maar die pas na progressie van de ziekte ook dopaminerge afwijkingen op de F-Dopa-PET laat zien. Tevens laat een nog ongepubliceerde studie zien dat een normale dopamine-uptake bij beginnend parkinsonisme de kans op het ontwikkelen van een PSP groter maakt (persoonlijke communicatie prof. dr. K.L. Leenders). De striatale [¹⁸F]-Dopaopname is in typische gevallen asymmetrisch verlaagd, waarbij het putamen meer aangedaan is dan de nucleus

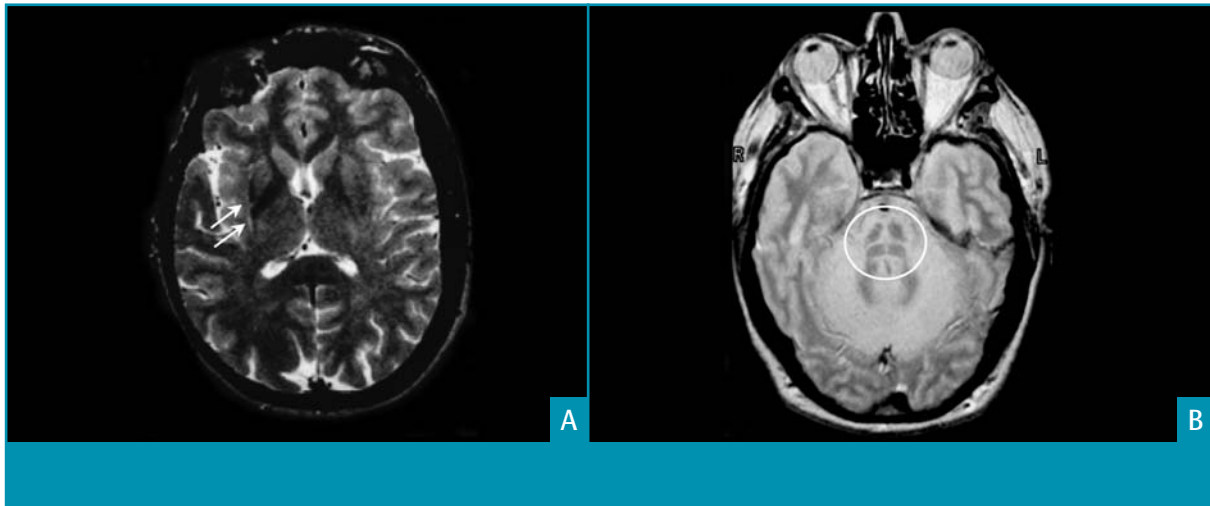
caudatus. Dopaminerge medicatie heeft afhankelijk van het stadium van het ziektebeeld, een invloed op de [¹⁸F]-Dopaopnames.

Er bestaan diverse andere radioactieve tracers voor de PET en SPECT die eveneens een presynaptisch dopaminerg defect kunnen aantonen. De meest toegepaste techniek is SPECT-analyse van [¹²³I]-FP-CIT of de β-CIT-binding, waarmee de dopamine-transporter in de membraan van de presynaptische dopamineneuronen wordt onderzocht. De [¹²³I]-FP-CIT-analyse wordt ook wel de DaT-scan genoemd (zie *Figuur 5*, pagina 69). De discussie over de beïnvloeding van de DaT-scan door medicatie is nog niet gesloten. Voor de klinische praktijk hoeft de dopaminerge medicatie echter niet gestaakt te worden voorafgaand aan het verrichten van de bovenstaande SPECT-technieken.

Het aantonen van een presynaptisch dopaminerg defect kan behulpzaam zijn wanneer men twijfelt of een patiënt aan een degeneratief parkinsonistisch syndroom lijdt. Een dergelijke twijfel komt voor bij patiënten met een essentiële tremor, medicamenteus geïnduceerd parkinsonisme, depressie of de ziekte van Alzheimer. Voor de differentiatie tussen IPD en een atypisch degeneratief parkinsonistisch syndroom draagt het aantonen van een presynaptisch defect niet bij, omdat ook bij atypische parkinsonistische syndromen vaak een presynaptisch dopaminerg defect bestaat. Een uitzondering hierop zijn de patiënten met een puur vasculair parkinsonisme, die vaak een normale presynaptische opname hebben.⁵

Het aantonen van een postsynaptisch dopaminerg defect

De binding van radioactieve tracers aan D2-receptoren



Figuur 2. MRI's van 2 verschillende MSA-patiënten. A. 'Putaminal rim' zichtbaar op een T2-gewogen opname als hyperintens bandje langs het posterolaterale putamen. B. Atrofie van de pontocerebellaire banen zorgt voor het karakteristieke 'hot cross bun sign' op een T1-gewogen opname (omcirkeld).

is bij atypische degeneratieve parkinsonistische syndromen, zoals MSA of PSP, sterk verlaagd.⁴ Dit in tegenstelling tot een normale en soms zelfs verhoogde tracerbinding bij IPD. Er bestaan meerdere radioactieve tracers die dit postsynaptische defect kunnen aantonen. Voor dit doeleinde wordt meestal de [¹¹C]-Racloprideligand gebruikt in PET-studies (deze is momenteel alleen in het Universitair Medisch Centrum Groningen beschikbaar) en de IBZM-ligand in SPECT-analyses (zie *Figuur 6*, pagina 69).

Het is problematisch dat voor het vaststellen van een D2-receptorverlies de patiënt onder andere geen medicatie mag gebruiken die competitief een binding aangaat met de D2-receptoren. Het gaat hierbij vooral om de dopamineagonisten, maar ook om diverse andere medicijnen, waaronder neuroleptica, calciumkanaalblockers en anti-emetica. Voor de [¹¹C]-Raclopride-PET geldt daarnaast dat deze ook door levodopapreparaten beïnvloed kan worden. Daarom moeten deze middelen 1-2 weken van tevoren volledig gestaakt worden (minimaal 5x de halfwaardetijd; bij langdurig gebruik van haloperidol zelfs 4 weken), wat in de klinische praktijk niet altijd haalbaar is.

Bij een korte ziekteduur is het aantonen van een postsynaptisch dopaminerg verlies erg specifiek voor het differentiëren tussen IPD en atypische parkinsonismen. De sensitiviteit is in deze fase echter lager, omdat een aantal patiënten met een atypisch parkinsonistisch syndroom slechts een mild aangedaan striatum heeft waardoor het D2-receptor-verlies nog binnen de normaalwaarden kan vallen.

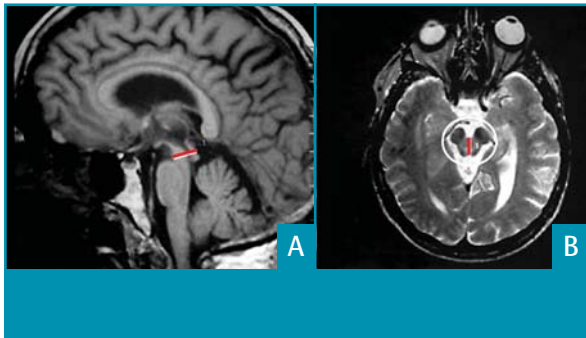
FDG-PET

Met [¹⁸F]-deoxyglucose (FDG)-PET kan in rust het cerebrale glucosemetabolisme onderzocht worden. Bij de verscheidene parkinsonistische syndromen kan in verschillende hersenregionen een veranderend glucosemetabolisme worden gevonden.¹³ Hierbij kunnen verscheidene patronen onderscheiden worden die, in typische gevallen en bij een adequate interpretatie, behulpzaam kunnen zijn bij de differentiële diagnostiek bij parkinsonistische patiënten.

Bij IPD wordt doorgaans een hypermetabolisme bilateraal in het putamen, de globus pallidus, de ventrale thalamus en het cerebellum gezien. Bij MSA wordt echter een afgenomen glucosemetabolisme gevonden in de basale kernen, de frontale cortex, het putamen en de pons. Bij PSP zijn de meest uitgesproken bevindingen een hypometabolisme medio-frontaal, in de basale ganglia en mesencefaal, naast een afgenomen metabolisme in diverse andere gebieden. Bij CBDG wordt een asymmetrisch hypometabolisme gevonden, dat het meest uitgesproken is in de hemisfeer contralateraal van de klinisch meest aangedane zijde. Met name wordt een hypometabolisme aangetoond in de corticale gebieden, waaronder de insulaire cortices, de associatieve cortices en fronto-pariëto-temporale gebieden. Daarnaast kan asymmetrie gevonden worden in de basale kernen en de thalamus.

Cardiale sympathische innervatie

Met metaioobenzylguanidine (MIBG) cardiale scintigrafie kan de integriteit van de postsynaptische cardiale sympathische neuronen zichtbaar worden gemaakt. Disfunctie van de postganglionaire sympathische



Figuur 3. MRI's van een patiënt met progressieve supranucleaire paralyse. Reductie van voor- en achterwaartse diameter van het mesencephalon (rode balkjes). Let op, de plaatjes zijn van verschillende grootte. B. Door de atrofie in het mesencephalon is het zogenoemde Mickey Mouseteken zichtbaar (omcirkeld).

neuronen leidt tot een significante reductie van MIBG-opname.

Bij IPD is al in een vroeg stadium de opname van MIBG duidelijk gestoord, wat niet het geval is bij MSA en PSP.¹⁴ De oorzaak van de verminderde cardiale MIBG-opname bij IPD is onduidelijk. Bij eerdere studies werden een hoge specificiteit en sensitiviteit gevonden, rond de 90%.¹⁴ Een recente studie vond eveneens een hoge sensitiviteit, maar een veel lagere specificiteit.¹⁵

Klinische neurofysiologie

Analesfincter-EMG

Bij MSA is sprake van een selectieve degeneratie van sacrale voorhoornen die de sfinctermusculatuur

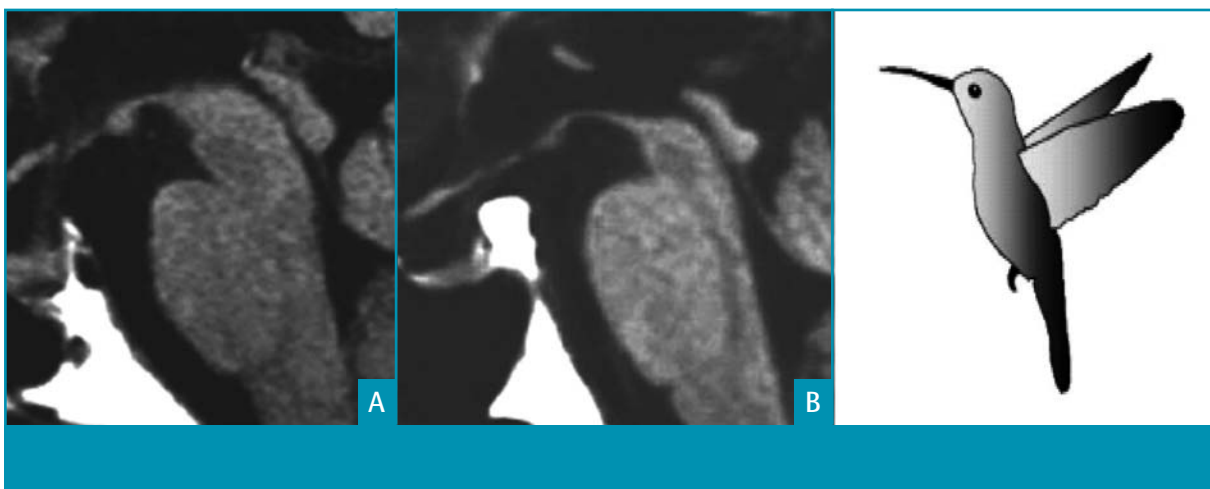
innervieren (nucleus van Onuf). Met behulp van een naald-EMG van de analesfinctermusculatuur worden bij MSA als gevolg van denervatie-reïnnervatie van deze musculatuur vaak neurogene veranderingen gevonden, zoals een langere duur van de motore actiepotentiaal, abnormale spontane activiteit of een hoog percentage polyfasische motorunits.

Deze veranderingen zijn normaliter bij IPD-patiënten niet aanwezig.^{16,17} Bij een langere ziekteduur kunnen echter ook gelijksoortige EMG-afwijkingen worden gevonden bij IPD-patiënten. Tevens is de ervarenheid van degene die dit onderzoek verricht van groot belang voor het correct uitvoeren en interpreteren van de gegevens.

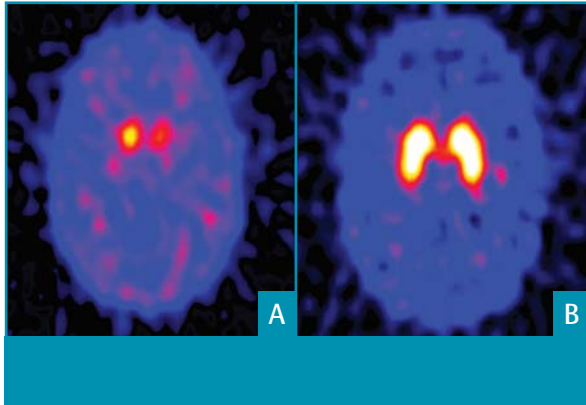
Concluderend zijn afwijkingen van het analesfincter-EMG vroeg in het ziektebeloop ondersteunend voor de diagnose MSA, terwijl de diagnostische waarde minder is bij parkinsonistische patiënten met een langer ziektebeloop.¹⁸ Literatuur over het analesfincter-EMG bij patiënten met PSP, CBDG of diffuse lewy-bodydementie laat inconsistente resultaten zien, waardoor dit onderzoek voor deze ziektebeelden minder geïndiceerd lijkt.¹⁸

Transcraniële echografie

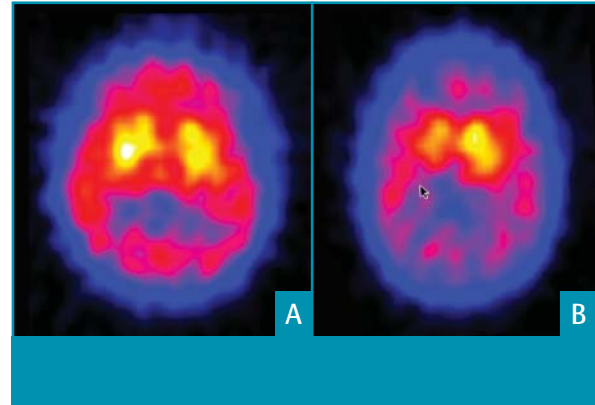
Transcraniële echografie is een relatief eenvoudig en goedkoop beeldvormend onderzoek waarmee de echogeniciteit van de substantia nigra zichtbaar gemaakt kan worden.¹⁹ Uit verschillende studies blijkt dat bij de meeste IPD-patiënten een opvallend verhoogde echo-intensiteit van de substantia nigra wordt gevonden, wat mogelijk samenhangt met ijzerdeposities ter plaatse.^{20,21} Bij atypische parkinsonismen



Figuur 4. A. MRI van een parkinsonpatiënt. B. MRI van een patiënt met progressieve supranucleaire paralyse. Ten gevolge van de atrofie van het mesencephalon ontstaat een zogenoemd 'hummingbird sign' (het kolibrieteken).¹² Deze figuur is met toestemming van Elsevier overgenomen uit referentie 12.



Figuur 5. [¹²³I]-FP-CIT-analyse (DaT-scans). A. Sterk afgenomen dopaminetransporteropname bij parkinsonpatiënt. B. Een normale opname. NB. Deze scan was afkomstig van een patiënt met een duidelijke presentatie; juist in vroegere stadia kunnen de afwijkingen subtieler zijn.



Figuur 6. IBZM-SPECT-scans. A. Toont een normale striatale D2-receptoropname (ratio striatum/occipitaal links 1,68 en rechts 1,71; normaal >1,52) bij een parkinsonpatiënt. B. Toont een sterk afgenomen bilaterale striatale D2-receptoropname bij een MSA-patiënt (ratio striatum/occipitaal links 1,41 en rechts 1,81).

wordt vooral een verhoogde echo-intensiteit van de nucleus lentiformis gevonden. Een substantia nigra met verlaagde echo-intensiteit in combinatie met een verhoogde echo-intensiteit van de nucleus lentiformis geeft daarom een sterke verdenking op een atypisch parkinsonistisch syndroom, met een positief voorspellende waarde van 96%. Een verhoogde echo-intensiteit van de substantia nigra is sterk ondersteunend voor IPD, met een positief voorspellende waarde van 91%.^{20,22} Van de controlepersonen vertoont echter 9% ook verhoogde echo-intensiteit van de substantia nigra.²¹ Helaas kan bij 10% van de patiënten geen adequate transcranieële echografie worden verricht vanwege het ontbreken van een temporaal botvenster. Een nadeel is dat het toepassen van deze techniek en de interpretatie van het beeld (met name het afbeelden van de nucleus lentiformis) een behoorlijk grote mate van ervaring vergt. Gezien de relatief eenvoudige, snelle en niet-invasieve procedure, zal dit onderzoek in de toekomst vaker gebruikt gaan worden.²⁰

Biochemisch onderzoek

Liquoranalyse

Het analyseren van de liquor cerebrospinalis op specifieke chemische profielen heeft met name in de hoek van dementiële aandoeningen veel aandacht gekregen. Recent onderzoek suggereert dat de concentraties van hersenspecifieke eiwitten verhoogd zijn bij patiënten met MSA of PSP vergeleken met parkinsonpatiënten. Met name de concentratie van eiwitten die geassocieerd zijn met axonaal verval zijn bij MSA-patiënten significant verhoogd.^{23,24} Met de gehanteerde afkappunten werd een relatief hoge sensitiviteit en specificiteit

gerapporteerd. Er is momenteel echter nog onvoldoende bewijs om de lumbaalpunctie als standaard diagnostiek in te zetten.²⁵

Overig biochemisch onderzoek

Er bestaat geen laboratoriumonderzoek dat de diagnose IPD kan ondersteunen. Wel kan zeker bij een lage debuutleeftijd (<40 jaar) aanvullend laboratoriumonderzoek worden ingezet. De differentiaaldiagnose is hier uitgebreid en deels afhankelijk van de klinische presentatie. Geadviseerd wordt dan ook om patiënten met een vroege debuutleeftijd voor een second opinion naar een gespecialiseerd centrum te verwijzen. Zo omvat de differentiaaldiagnose de ziekte van Wilson, waarbij onder andere analyse van koper en ceruloplasmineconcentraties in serum een vereiste is. Onderzoek van de schildklierfuncties wordt vaak aanbevolen, maar in de praktijk komt het zeer zelden voor dat een hypothyreoïdie zich presenteert als een zuiver hypokinetisch-rigide syndroom zonder additionele ziekte-uitingen op intern gebied. Wanneer getwijfeld wordt over de diagnose doparesponsieve dystonie (die zich soms bij het debuut als een dystonie met parkinsonisme presenteert) dienen de concentraties van de neurotransmittermetabolieten en pterines in liquor te worden bepaald.²⁵ Acanthocyten in het perifere bloedbeeld kunnen passen bij een neuroacanthocytose, doch de uitslag is frequent fout-negatief. Bij persisterende klinische verdenking moet het onderzoek op acanthocyten dan ook enige malen herhaald worden. Het lijkt ook raadzaam de schildklierfunctie te analyseren.

Tabel 3. Genetische vormen van de ziekte van Parkinson.

Vormen	Overerving	Klinisch fenotype	Genen
Park 1 en 4	AD	<ul style="list-style-type: none"> - debuutleeftijd rond het 30-40^{ste} levensjaar - klinisch beeld als IPD, soms met atypische symptomen (autonoom en dementie) - snellere progressie - zeer zeldzaam 	<i>alpha-synucleïne</i>
Park 2	AR	<ul style="list-style-type: none"> - debuutleeftijd vrijwel altijd voor het 40^{ste} levensjaar - klinisch beeld als IPD (met intacte reukzin) - relatief lagere doseringen levodopa al responsief - dyskinesieën bij relatief lage doseringen levodopa - vaker dystonie, ook als debuutklacht - klachten minder na slapen ('sleep benefit') - veroorzaakt ~50% van de autosomaal recessieve ziekte van Parkinson met een debuutleeftijd <45 jaar en 10-20% van de sporadische gevallen met een debuutleeftijd < 45 jaar 	<i>Parkin</i>
Park 3	AD	<ul style="list-style-type: none"> - debuutleeftijd rond het 60^{ste} levensjaar - klinisch beeld als IPD - frequentie van voorkomen onbekend 	onbekend
Park 5	AD	<ul style="list-style-type: none"> - debuutleeftijd rond het 50^{ste} levensjaar - klinisch beeld als IPD - uiterst zeldzaam 	<i>UCHL-1</i>
Park 6	AR	<ul style="list-style-type: none"> - debuutleeftijd rond het 30^{ste} levensjaar - langzaam progressief beloop en levodoparesponsief - klinisch veel gelijkenis met Park 2 - zeldzaam 	<i>Pink-1</i>
Park 7	AR	<ul style="list-style-type: none"> - debuutleeftijd rond het 30^{ste} levensjaar - langzaam progressief beloop en levodoparesponsief - kan gepaard gaan met psychiatrische stoornissen en dystonie - zeldzaam 	<i>DJ-1</i>
Park 8	AD	<ul style="list-style-type: none"> - variabele debuutleeftijd; meestal na het 50^{ste} levensjaar - klinisch vaak zoals een typische IPD - relatief frequent (2-7% in familiale en 2-8% in de sporadisch gevallen) 	<i>LRRK-2</i>
Park 9	AR	<ul style="list-style-type: none"> - parkinsonisme met spasticiteit en dementie - supranucleaire blikverlamming - uiterst zeldzaam 	onbekend
Park 10	?	<ul style="list-style-type: none"> - klinisch beeld als IPD - frequentie van voorkomen onbekend 	onbekend
Park 11	AD	<ul style="list-style-type: none"> - klinisch beeld als IPD - frequentie van voorkomen onbekend 	onbekend

AD=autosomaal dominant, AR=autosomaal recessief, en IPD='idiopathic Parkinson's disease'.

Aanwijzingen voor de praktijk

1. Het onderscheid tussen de ziekte van Parkinson en de diverse vormen van atypisch parkinsonisme wordt primair gemaakt op basis van de klinische presentatie.
2. In geval van een klinisch klassieke presentatie van de ziekte van Parkinson, waarbij weinig diagnostische twijfel bestaat, is het verrichten van aanvullend onderzoek niet zinvol.
3. In geval van klinische twijfel over de aard van het parkinsonistische syndroom is een aantal onderzoekstechnieken voorhanden om de diagnostische onzekerheid te reduceren.
4. De eerste stap in het diagnostische proces komt in de meeste gevallen neer op het maken van een MRI van de hersenen. Deze is normaal bij de ziekte van Parkinson, maar kan – zeker in gevorderde ziektestadia – diverse afwijkingen tonen die pleiten voor een specifieke vorm van atypisch parkinsonisme.
5. In een vroeg stadium van de ziekte laat de sensitiviteit van de meeste beeldvormende technieken van de hersenen te wensen over. Klinisch neurofysiologisch onderzoek kan in de handen van een ervaren onderzoeker diagnostische meerwaarde opleveren.
6. De komende jaren zal genetisch onderzoek steeds meer zijn intrede doen in het diagnostische denken bij een parkinsonistisch syndroom.

Genetisch onderzoek

De kans dat een patiënt een in aanleg genetische variant van IPD heeft, is groter bij een lage debuutleeftijd (<40 jaar, zie *Tabel 3, pagina 70*).²⁶ Momenteel zijn er 11 autosomaal dominant of recessief overervende parkinsonvarianten bekend. De schatting is dat 10% van de parkinsonpatiënten drager is van een genmutatie. De autosomaal dominante mutatie in het *LRRK2*-gen (Park 8) komt het frequentst voor. Interessant genoeg komt deze mutatie niet alleen bij 2,8-6,6% van de familiare gevallen voor, maar ook bij 2-8% van de sporadische gevallen.

Het verrichten van genetisch onderzoek behoort nog niet tot de dagelijkse routine. Interpretatie van de uitslagen wordt bemoeilijkt, omdat van lang niet alle beschreven mutaties vaststaat of ze daadwerkelijk ziekmakend zijn. Bij verdenking op een genetische component (jonge debuutleeftijd of positieve familieanamnese) wordt geadviseerd de patiënt te verwijzen naar een gespecialiseerd centrum met ervaring in deze ziektebeelden.

Het al dan niet laten testen op genetische mutaties hangt af van een aantal factoren. De familieanamnese is hierbij belangrijk. Vanwege een verminderde penetrantie, variabele expressie en het voorkomen van de-novomutaties, is de debuutleeftijd echter tevens een belangrijke factor. Het komt niet zelden voor dat bij een patiënt met een relatief jonge debuutleeftijd en een ogenschijnlijk negatieve familie-

anamnese, er toch sprake is van een genetische variant van IPD. Het presymptomatisch screenen van familieleden is momenteel om een aantal redenen niet zinvol. Zo is bij aangetoonde dragers van pathogene mutaties een sterk variabel klinisch beeld beschreven. In sommige gevallen is binnen 1 familie een grote spreiding in de debuutleeftijd beschreven. Het aantonen van een mutatie kan dus niet eenvoudig gebruikt worden om de prognose en het beloop te voorspellen. Tevens bestaan tot op heden geen preventieve of neuroprotectieve middelen die ingezet kunnen worden bij presymptomatische dragers van pathogene mutaties.

Conclusie

IPD is primair een klinische diagnose. Bij patiënten met een relatief korte ziekte duur of een atypische presentatie kan aanvullend onderzoek een rol spelen bij het maken van een onderscheid tussen enerzijds IPD en anderzijds de groep van de atypische parkinsonismen. Daarnaast kan aanvullend onderzoek bijdragen aan het vaststellen van de aard van het atypische parkinsonisme. Hiertoe is inmiddels een hele batterij aan meer of minder geavanceerde onderzoekstechnieken beschreven die voor een deel ook in Nederlandse ziekenhuizen beschikbaar zijn. Van deze technieken is een MRI van de hersenen de zinvolste, zeker als de juiste MR-sequenties worden toegepast.

Uitzonderingen daargelaten verdient het de aanbeveling om bij elke patiënt met een parkinsonisme een MRI te maken. Voor de andere technieken geldt dat zij niet routinematig ingezet moeten worden, maar bij persistentie klinische twijfel kunnen deze soms mede richting geven aan het diagnostische proces. Een nadeel hierbij is de doorgaans beperkte diagnostische opbrengst bij een korte ziekteduur, wanneer juist de behoefte aan aanvullende zekerheid het grootst is. Of een specifieke combinatie van tests superieur is aan afzonderlijke tests moet nog nader onderzocht worden.

Referenties

- Hughes AJ, Daniel SE, Kilford L, Lees AJ. Accuracy of clinical diagnosis of idiopathic Parkinson's disease; a clinico-pathological study of 100 cases. *J Neurol Neurosurg Psychiatry* 1992;55:181-4.
- Hughes AJ, Daniel SE, Lees AJ. Improved accuracy of clinical diagnosis of Lewy body Parkinson's disease. *Neurology* 2001;57:1497-9.
- Hughes AJ, Daniel SE, Ben Shlomo Y, Lees AJ. The accuracy of diagnosis of parkinsonian syndromes in a specialist movement disorder service. *Brain* 2002;125:861-70.
- Muller J, Wenning GK, Jellinger K, McKee A, Poewe W, Litvan I. Progression of Hoehn an Jahr stages in Parkinsonian disorders: a clinicopathologic study. *Neurology* 2000;55:888-91.
- Seppi K, Schocke M. An update on conventional and advanced magnetic resonance imaging techniques in the differential diagnosis of neurodegenerative parkinsonism. *Curr Opin Neurol* 2005;18:370-5.
- Nederlandse Vereniging voor Neurologie. 2001. Richtlijnen diagnostiek en behandeling van patiënten met de ziekte van Parkinson. Te raadplegen op: www.neurologie.nl/richtlijnen
- Schocke MF, Seppi K, Esterhammer R, Kremser C, Jaschke W, Poewe W, et al. Diffusion-weighted MRI differentiates the Parkinson variant of multiple system atrophy from PD. *Neurology* 2002;58:575-80.
- Kraft E, Trenkwalder C, Auer DP. T2*-weighted MRI differentiates multiple system atrophy from Parkinson's disease. *Neurology* 2002;59:1265-7.
- Schrag A, Good CD, Miskiel K, Morris HR, Mathias CJ, Lees AJ, et al. Differentiation of atypical parkinsonian syndromes with routine MRI. *Neurology* 2000;54:697-702.
- Warmuth-Metz M, Naumann M, Csoti I, Solymosi L. Measurement of the midbrain diameter on routine magnetic resonance imaging. A simple and accurate method of differentiating between Parkinson disease and Progressive Supranuclear Palsy. *Arch Neurol* 2001;58:1076-9.
- Oba H, Yagishita A, Terada H, Barkovich AJ, Kutomi K, Yamauchi T, et al. New and reliable MRI diagnosis for progressive supranuclear palsy. *Neurology* 2005;64:2050-5.
- Kato N, Arai K, Hattori T. Study of the rostral midbrain atrophy in progressive supranuclear palsy. *J Neurol Sci* 2003;210:57-60.
- Eckert T, Barnes A, Dhawan V, Frucjt S, Gordon MF, Feigin AS, Eidelberg D. FDG PET in the differential diagnosis of parkinsonian disorders. *NeuroImage* 2005;26:912-21.
- Braune S. The role of cardiac metaiodobenzylguanidine uptake in the differential diagnosis of parkinsonian syndromes. *Clin Auton Res* 2001;11:351-5.
- Nagayama H, Hamamoto M, Ueda M, Nagashima J, Katayama Y. Reliability of MIBG myocardial scintigraphy in the diagnosis of Parkinson's disease. *J Neurol Neurosurg Psychiatry* 2005;76:249-51.
- Giladi N, Simon ES, Korczyn AD, Groozman GB, Orlov Y, Shabtai H, et al. Anal sphincter EMG does not distinguish between multiple system atrophy and Parkinson's disease. *Muscle Nerve* 2000;13:731-4.
- Nahm F, Freeman R. Sphincter electromyography and multiple system atrophy. *Muscle Nerve* 2003;28:18-26.
- Libelius R, Johansson F. Quantitative electromyography of the external anal sphincter in Parkinson's disease and multiple system atrophy. *Muscle Nerve* 2000;23:1250-6.
- Vlaar AM, Tromp SC, Van Kroonenburgh MJ, Vreeling FW, Weber WE, Mess WH. Transcraniële echografie in de diagnostiek van parkinsonistische syndromen. *Tijdschr Neurol Neurochir* 2006;107:161-7.
- Behnke S, Berg D, Naumann M, Becker G. Differentiation of Parkinson's disease and atypical parkinsonian syndromes by transcranial ultrasound. *J Neurol Neurosurg Psychiatry* 2005;76:423-5.
- Berg D, Roggendorf W, Schroder U, Klein R, Tatschner T, Benz P, et al. Echogenicity of the substantia nigra – association with increased iron content and marker for susceptibility to nigrostriatal injury. *Arch Neurol* 2002;59:999-1005.
- Walter U, Niehaus L, Probst T, Benecke R, Meyer BU, Dressler D. Brain parenchyma sonography discriminates Parkinson's disease and atypical parkinsonian syndromes. *Neurology* 2003;60:74-7.
- Abdo WF, Bloem BR, Van Geel WJ, Esselink RA, Verbeek MM. CSF neurofilament light chain and tau differentiate multiple system atrophy from Parkinson's disease. *Neurobiol Aging* 2006 online May 5.
- Holmberg B, Rosengren L, Karlsson JE, Johnels B. Increased cerebrospinal fluid levels of neurofilament protein in progressive supranuclear palsy and multiple-system atrophy compared with Parkinson's disease. *Mov Disord* 1998;13:70-7.
- Verbeek MM, Willemsen MA, Bloem BR. Diagnostiek in hersenvocht. Toepassingen in de neurologische praktijk. *Ned Tijdsch Geneesk* 2005;149:1833-8.
- Gasser T. Genetics of Parkinson's disease. *Curr Opin Neurol* 2005;18:363-9.