

PDF hosted at the Radboud Repository of the Radboud University Nijmegen

The following full text is a publisher's version.

For additional information about this publication click this link.

<http://hdl.handle.net/2066/87343>

Please be advised that this information was generated on 2020-12-01 and may be subject to change.

Behandeling van macroglossie ten gevolge van acromegalie

Een 61-jarige vrouw presenteerde zich met macroglossie. Zij had spraak- en slikproblemen en dyspneu als ze liggend sliep. Op 55-jarige leeftijd had zij de klinische kenmerken van acromegalie ontwikkeld, waarna een hypofyse-adenoom was gediagnosticeerd dat chirurgisch was verwijderd. Besloten werd de tong chirurgisch te verkleinen en het cavum oris te vergroten door de parodontaal zwakke restdentitie in de onderkaak te extraheren en de processus alveolaris inferior fors te verlagen. Direct werden implantaten geplaatst in de edentate boven- en onderkaak. Na plaatsing van overkappingsprothesen en dankzij de begeleiding van een logopedist verbeterde de spraak aanzienlijk. Bovendien kon de patiënt weer liggend slapen. De klinische diagnose macroglossie wordt gesteld op basis van subjectieve criteria, zoals de morfologie en de mate van tongprotrusie. Vaak is macroglossie een secundair verschijnsel van een systemische aandoening. Voor een reductie van de tong kan worden gekozen uit diverse chirurgische methoden. Aanbevolen wordt de tongreductie te combineren met een vergroting van het cavum oris.

Alons K, Bergé SJ, Rieu PNMA, Meijer GJ. Behandeling van macroglossie ten gevolge van acromegalie

Ned Tijdschr Tandheelkd 2010; 117: 321-324.

doi: 10.5177/ntvt.2010.06.10119

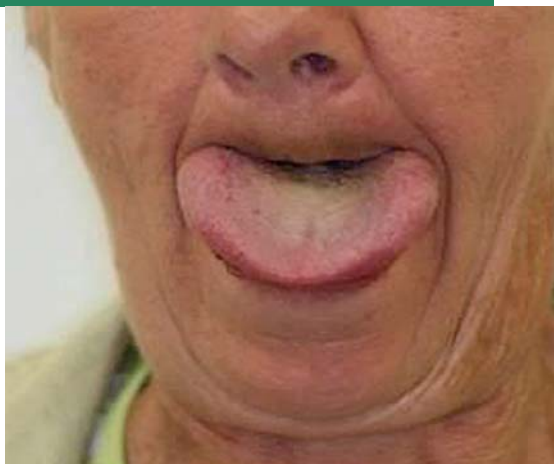Gegeven

Een 61-jarige vrouw presenteerde zich bij een mondziekten, kaak- en aangezichtschirurg met macroglossie ten gevolge van acromegalie. Op 55-jarige leeftijd had zij de klinische kenmerken van acromegalie ontwikkeld, zoals een vergroting van de handen en de voeten, waardoor ringen en schoenen niet meer pasten. Ook de mandibula en de neus waren fors vergroot. Haar uiterlijk was grover geworden en naast macroglossie vertoonde zij 'frontal bossing', een fenomeen waarbij de margo supraorbitalis meer geprononceerd wordt. Na onderzoek was een hypofyse-adenoom gediagnosticeerd. De patiënt had vervolgens een chirurgische behandeling ondergaan waarbij het adenoom in de hypofyse was verwijderd. Na deze behandeling was een hormoontherapie begonnen ter suppletie van de normaal door de hypofyse geproduceerde hormonen.

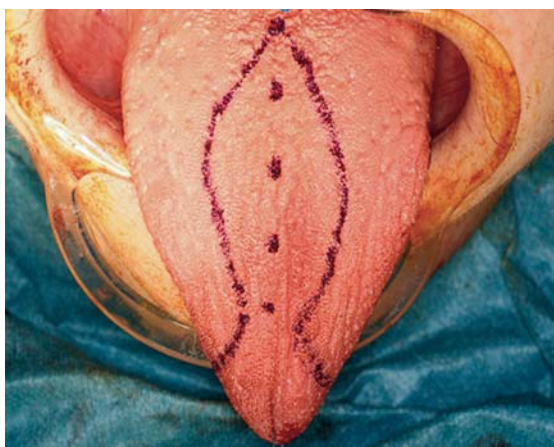
Anamnese en onderzoek

Door de vergrote tong kon de patiënt haar volledige gebitsprothese in de bovenkaak nauwelijks meer verdragen (afb. 1). Zij had constant de neiging om te slikken, kon moeilijk praten en slikken en was doodmoe. Bij navraag bleek de patiënt 's nachts zittend te slapen omdat zij last kreeg van dyspneu als zij lag. De hormoonmedicatie was goed ingesteld.

Intraoraal onderzoek liet een forse edentate bovenkaak zien, terwijl in de onderkaak sprake was van een restdentitie



Afb. 1. Macroglossie bij acromegalie. Pre-operatieve situatie.



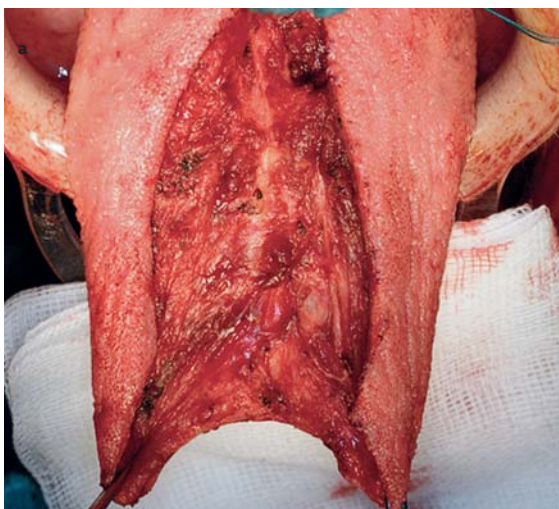Afb. 2. De geplande tongreductie is gemarkeerd.

met gegeneraliseerde parodontitis. Naast een indrukwekkende macroglossie had de vrouw een relatief smal en hoog palatum.

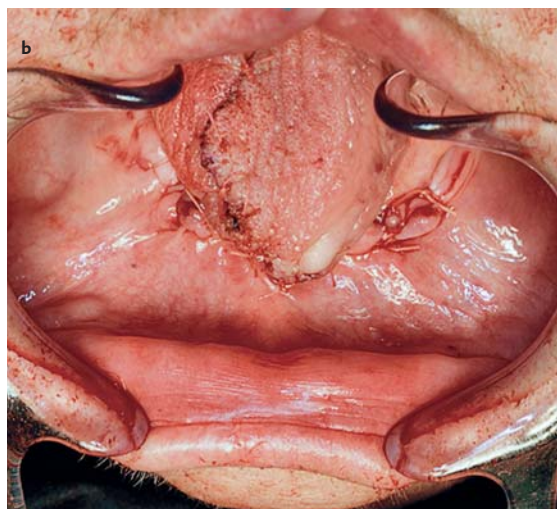
Behandeling

Gezien het klachtenpatroon werd besloten tot reductie van de tong en vergroting van het cavum oris. In 1 chirurgische behandelsessie werd een tongreductie uitgevoerd (afb. 2 en 3), de restdentitie in de onderkaak geëxtraheerd en de processus alveolaris inferior fors verlaagd. Tegelijkertijd werden 3 implantaten in de onderkaak en 4 in de bovenkaak geplaatst (afb. 4). Vanwege de te verwachten postoperatieve zwelling werd de patiënt een nacht geïntubeerd op de afdeling intensieve zorg bewaakt. Dit verliep zonder problemen en de patiënt kon de volgende dag worden gedetubeerd.

Postoperatief verloor ze 10 kilogram lichaamsgewicht. In eerste instantie werd dit geweten aan een transportprobleem van de voeding in de mond. Door postoperatieve zwelling



Afb. 3. a. Status na tongreductie, waarbij niet alleen de tong in dikte werd gereduceerd, maar ook de tongranden werden uitgedund.

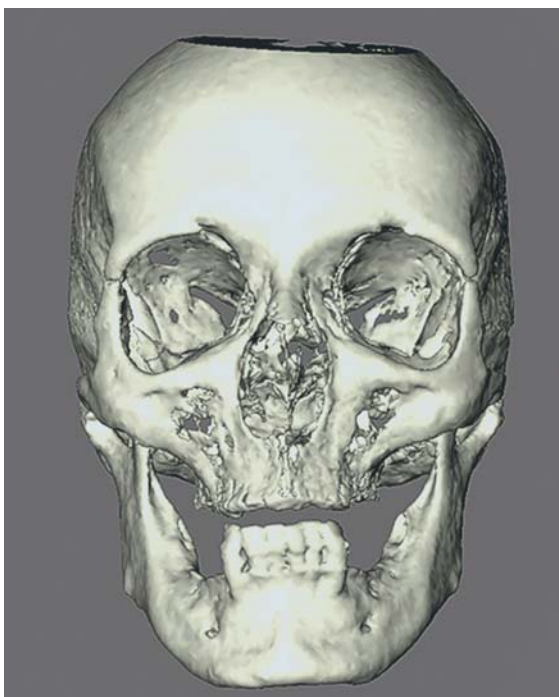


b. Na primair sluiten.

kan immers bewegingsbeperking van de tong optreden. Uit laboratoriumonderzoek bleek echter dat sprake was van thyreotoxicosis factitia. Dat is een overstimulering van de stofwisseling die kan ontstaan als een patiënt teveel thyroïdstimulerend hormoon binnen krijgt. Onder begeleiding van een endocrinoloog en een diëtist kon het gewicht snel worden gecorrigeerd. Na plaatsing van overkappingsprothesen op de implantaten en dankzij begeleiding van een logopedist verbeterde de spraak aanzienlijk en bleek ook het slikprobleem te zijn verdwenen. Bovendien kon de patiënt voor het eerst sinds jaren weer liggend slapen.

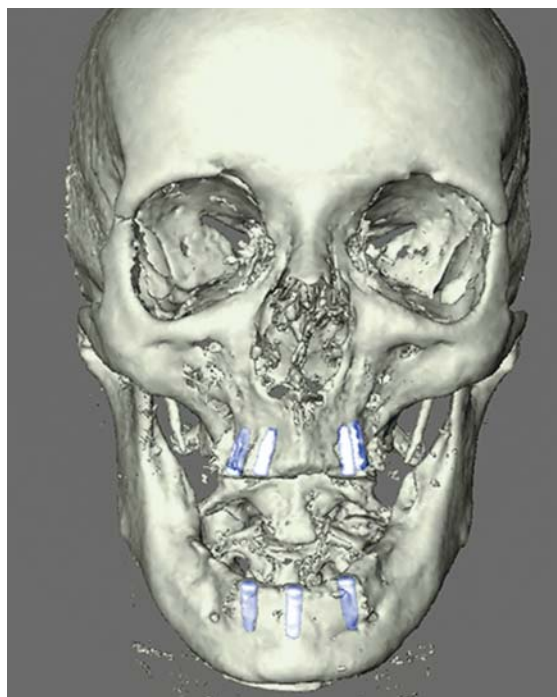
Beschouwing

Acromegalie is een klinisch syndroom dat ontstaat door excessieve secretie van groeihormoon (Feelders et al, 2004; Vissink et al, 2004; Melmed, 2006). De jaarlijkse incidentie bedraagt 3 tot 4 op de 1.000.000 (Feelders et al, 2004; Vissink et al, 2004). De gemiddelde leeftijd bij diagnose is 40 tot 45 jaar. De meestvoorkomende oorzaak van acromegalie is een somatotroop (groeihormoon producerend) adenoom in de hypofysevoorkwab. De klinische kenmerken zijn het gevolg van hoge serumconcentraties van het groeihormoon en de insulinegroefactor, die beide somatische en metabole veranderingen veroorzaken. Daarnaast is sprake van lokale effecten ten gevolge van massawerking van de tumor,



Afb. 4. a. Driedimensionale reconstructie van de schedel van de patiënt met macroglossie.

a. Preoperatief frontaal.



b. Postoperatief frontaal, na verwijderen van de dentitie in de onderkaak, verlaging van de processus alveolaris en plaatsing van 3 implantaten in de onderkaak en 4 in de bovenkaak.

bestaande uit hoofdpijn en hersenzenuwuitval, waardoor bijvoorbeeld het gezichtsveld kan worden beïnvloed. De klassieke symptomen zijn vergroting van de handen en voeten, waardoor ringen, polshorloges en schoenen niet meer passen. Faciale kenmerken zijn macrognathie, macroglossie, vergroting van de neus, 'frontal bossing' en een algehele vergroting van het aangezicht. Op dentaal niveau kan hypercementose van de gebitselementen worden waargenomen. Ook slaapapneu kan (mede) worden veroorzaakt door macroglossie. De meestvoorkomende behandeling van acromegalie bestaat uit chirurgische verwijdering van de hypofysetumor, eventueel in combinatie met radiotherapie en/of medicatie.

Wanneer de tong zelf is vergroot, wordt dit absolute macroglossie genoemd. Met relatieve macroglossie wordt een tong van normale grootte bedoeld, waarvoor te weinig ruimte is. Dit kan voorkomen bij een onderontwikkelde onderkaak. Macroglossie kan aangeboren of verworven zijn en gegeneraliseerd of in foci voorkomen (tab. 1) (Rizer et al, 1985; Vogel et al, 1986; Wang et al, 2003).

De klinische diagnose wordt gesteld op basis van subjectie-

ve criteria, zoals de morfologie en de mate van tongprotrusie (Gasparini et al, 2002). Daarnaast spelen spraakproblemen (zoals moeizame articulatie), slikklachten, luchtwegobstructie en kwijlen een belangrijke rol. De tong beïnvloedt de ontwikkeling van de processus alveolaris en daarmee de groei van het aangezichtsskelet. Macroglossie kan daardoor een anterieure open beet veroorzaken of verantwoordelijk zijn voor relaps na een orthodontische of orthognathische behandeling. Vaak is interventie niet direct geïndiceerd omdat de macroglossie in veel gevallen een secundair verschijnsel is van een systemische aandoening. In die gevallen dient in eerste instantie de onderliggende oorzaak te worden aangepakt. Faalt deze aanpak, dan komt bij blijvende klachten, zoals slikklachten en/of spraakproblematiek, luchtwegobstructie met snurkende ademhaling en/of slaapapneu, chirurgische interventie in beeld. De concentraties groeihormoon en insulinegroefactor moeten stabiel zijn voordat een tongreductie kan worden uitgevoerd. Anders kan de tong opnieuw groeien.

In de literatuur zijn diverse methoden van tongreductie beschreven (Wang et al, 2003). Belangrijk is van te voren goed te bepalen waar de tong vergroot of verdikt is. Er bestaan verschillende chirurgische methoden, elk met hun specifieke voor- en nadelen (afb. 5). Zo laten perifere excisies de tong volumineus en immobiel (afb. 5a en 5d). Een V-vormige wigresectie uit de tongpunt verkort de tong in antero-posterieure richting, maar versmalt deze niet (afb. 5b). Het tegenovergestelde geldt voor de ellipsvormige excisie uit de mediaanlijn, waarbij de tong wordt versmald, maar niet verkort (afb. 5c). Egyedi en Obwegeser (1964) combineerden een posterieure ellipsvormige excisie uit de middellijn met een V-vormige wigexcisie van de tongpunt (afb. 5l). Deze sleutelgatvormige excisie verkort de tong niet alleen, maar versmalt deze ook. Er zijn talrijke verdere modificaties mogelijk op al deze chirurgische methoden, zoals de in deze casus uitgevoerde transversale/laterale uitdunning (afb. 2).

Absolute macroglossie

Congenitaal

- Idiopathische musculaire hypertrofie (zoals bij het syndroom van Beckwith-Wiedemann en congenitale hemifaciale hypertrofie)
- Hemangiomen en vasculaire malformaties (vooral lymfatische malformaties)
- Metabole aandoeningen (mucopolysaccharidose)
- Neoplasmata (dermoïdcysten, rhabdomyosarcomen en neurofibromatose)

Verworven

- Neoplasmata (lymfomen, epidermoïd carcinomen, neurofibromatose)
- Systemische aandoeningen (angio-oedeem)
- Endocriene aandoeningen (acromegalie, hypothyroïdie)
- Infectieuze aandoeningen (echinococcinfectie, actinomyose, syfilis, tuberculose)
- Traumata (bloeding, intubatietrauma, bijtrauma)
- Auto-immuunziekten (pemfigus)
- Metabole aandoeningen (amyloïdose)

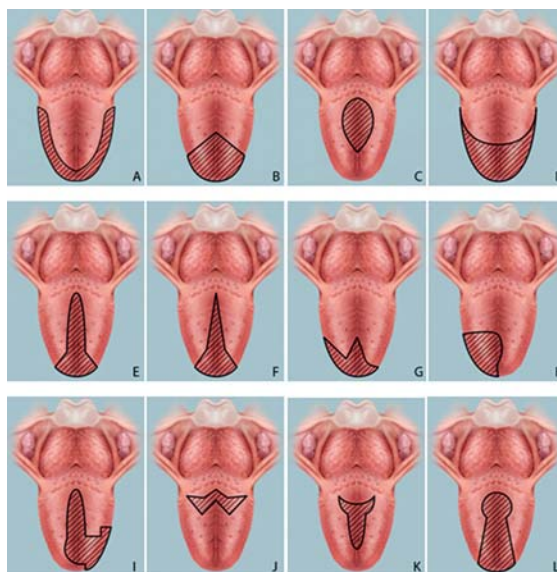
Relatieve macroglossie

Congenitaal

- Syndromale aandoeningen (sequentie van Pierre Robin, trisomie 21)

Verworven

- Functioneel (osteotomie waarbij de mandibula in dorsale richting is verplaatst)
- Elevatie van de tong (angina van Ludwig, edentate onderkaak, hypertrofie van de tonsillen)
- Systemische aandoening (myxoedeem)



Afb. 5. Chirurgische mogelijkheden van tongreductie volgens Wang et al. 2003.

Tabel 1. Klinische classificatie macroglossie.

Om complicaties na tongreductie te voorkomen, dienen belangrijke zenuw- en vaatstructuren te worden gerespecteerd. Op zijn minst moeten 1 nervus lingualis, 1 arteria lingualis en 1 nervus hypoglossus worden gespaard. Bij sommige gelokaliseerde afwijkingen van de tong dient de afwijking lokaal volledig te worden geresecteerd om recidieven te voorkomen. Vervolgens dient de tong te worden gereconstrueerd om een functioneel en esthetisch zo goed mogelijk resultaat te bereiken. De smaak en de mobiliteit van de tong worden slechts zelden beïnvloed door een tongreductie (Wang et al, 2003). De spraak kan aanvankelijk gestoord zijn, maar herstelt meestal vanzelf binnen een aantal weken. Eventueel kan een logopedist ondersteuning bieden. Na verloop van weken treedt juist een verbetering van de spraak op als gevolg van de tongreductie. Soms neemt de sensibiliteit van de tong af, maar ook dit herstelt meestal spontaan binnen een aantal weken (Allison et al, 1971; Wang et al, 2003).

Leermoment

Indien macroglossie leidt tot ernstige functionele klachten, zoals spraak- en slikproblemen, slaapapneu of luchtwegobstructie, kan chirurgische interventie geïndiceerd zijn. Het is van belang dat iedere patiënt een behandeling op maat krijgt. Hierbij moet niet alleen worden gedacht aan reductie van het tongvolume, maar ook aan vergroting van het cavum oris, waardoor de spraak-, slik- en kauwfunctie verder kunnen worden verbeterd.

Literatuur

- * Allison ML, Miller CW, Troiano MF, Wallace W. Partial glossectomy for macroglossia. *J Am Dent Assoc* 1971; 82: 852-857.
- * Egyedi P, Obwegeser HZ. Zur operativen zungenverkleinerung. *Dtsch Zahn Mund Kieferheilk* 1964; 41: 16-25.
- * Feelders RA, Dehmel EJ, Baat C de. www.nvtv.nl/online/archief/2004/1/Acromegalie. Behandeling van de oorzaak en de orale gevolgen. *Ned Tijdschr Tandheelkd* 2004; 111: 20-22.
- * Gasparini G, Saltarel A, Carboni A, Maggiulli, Becelli B. Surgical management of macroglossia: discussion of 7 cases. *Oral Surg Oral Med Oral Pathol Oral Radiol Endod* 2002; 94: 566-571.
- * Melmed S. Medical progress: Acromegaly. *New Engl J Med* 2006; 355: 2558-2573.
- * Rizer FM, Schechter GL, Richardson MM. Macroglossia: etiologic considerations and management techniques. *Int J Pediatr Otorhinolaryngol* 1985; 8: 225-236.
- * Vissink A, Spijkervet FKL, Bootsma H, Berg G van der. Swelling van de lippen als eerste uiting van acromegalie. *Ned Tijdschr Tandheelkd* 2004; 111: 17-19.
- * Vogel JE, Mulliken JB, Kaban LM. Macroglossia: a review of the condition and a new classification. *Plast Reconstr Surg* 1986; 78: 715-723.
- * Wang J, Goodger NM, Pogrel MA. The role of tongue reduction. *Oral Surg Oral Med Oral Pathol Oral Radiol Endod* 2003; 95: 269-273.
- * Wolford LM, Cottrell DA. Diagnosis of macroglossia and indications for reduction glossectomy. *Am J Orthod Dentofacial Orthop* 1996; 110: 170-177.

Summary

Treatment of macroglossia due to acromegaly

A 61-years-old woman had macroglossia due to acromegaly with complaints of dyspnea at a lying sleeping position and complaints of speech and dysphagia. At the age of 55 years she was diagnosed with acromegaly induced by a adenoma of the pituitary gland, which had been removed surgically. The treatment of macroglossia included tongue reduction, removal of the remaining mandibular teeth with severe periodontal attachment loss, huge reduction of the residual alveolar ridge, immediate implant insertion, fabrication of implant-supported overdentures, and logopedic treatment. The speech improved significantly and the patient could sleep again in a lying position. Clinically, acromegaly is diagnosed on clinical signs, such as the morphology and the protrusion of the tongue. Often, macroglossia is a secondary symptom of a systemic disease, needing causal treatment. If surgical reduction of the tongue is indicated, also enlargement of the oral cavity should be considered.

Bron

K. Alons¹, S.J. Bergé¹, P.N.M.A. Rieu², G.J. Meijer¹

Uit de afdeling Mondziekten-, Kaak- en Aangezichts chirurgie en de afdeling Kinderchirurgie van het Universitair Medisch Centrum St Radboud te Nijmegen

Datum van acceptatie: 8 april 2010

Adres: prof. dr. G.J. Meijer, UMC St Radboud, postbus 9101, huispost 590, 6500 HB Nijmegen
g.meijer@dent.umcn.nl