

# Verlenging van (extreem) verkorte tandbogen met vaste of uitneembare prothetische constructies

Of een verkorte tandboog moet worden verlengd, hangt af van de mate van verkorting. Er worden 4 categorieën onderscheiden:

1. enigszins verkorte tandbogen; 2. middelmatig verkorte tandbogen; 3. extreem verkorte tandbogen; en 4. asymmetrische extreem verkorte tandbogen. Een beslissing tot verlenging van een verkorte tandboog wordt genomen op basis van de gebitsfuncties en de impact daarvan op de aan mondgezondheid gerelateerde levenskwaliteit. Voor enigszins verkorte tandbogen zijn er geen redenen en voor middelmatig verkorte tandbogen zijn er alleen in uitzonderlijke gevallen, vooral esthetische, redenen voor verlenging. Voor (asymmetrische) extreem verkorte tandbogen zijn er wel redenen voor verlenging. Deze hoeft niet noodzakelijkerwijs langer te zijn dan tot en met de premolaren. Met deze behandelstrategie wordt gevolg gegeven aan de trend vaste prothetische constructies toe te passen in plaats van uitneembare.

Witter DJ, Hoefnagel RA, Snoek PA, Creugers NHJ. Verlenging van (extreem) verkorte tandbogen met vaste of uitneembare prothetische constructies. *Ned Tijdschr Tandheelkd* 2009; 116: 609-614

## Inleiding

De vraag naar verlenging van een verkorte tandboog valt uiteen in 2 delen. De eerste vraag is of een tandboog inderdaad moet worden verlengd. De tweede vraag is, als de tandboog moet worden verlengd, welke dan de meest adequate prothetische constructie is om dit te realiseren. Een verkorting van de tandboog wordt gedefinieerd in termen van occlusie van premolaren en molaren. Het criterium is dus occlusie, waarbij er in dat opzicht geen verschil is tussen een situatie waarin bijvoorbeeld het gebitselement 17 ontbreekt of dat ook de antagonist ontbreekt. Of een verkorte tandboog moet worden verlengd, hangt vooral af van de mate van verkorting. Schematisch kunnen in dit opzicht 4 categorieën worden onderscheiden: 1. 'enigszins verkorte tandbogen' met gereduceerde molaarocclusie (5-7 occluderende paren gebitselementen in de zijdelingse delen); 2. 'middelmatig verkorte tandbogen' met alleen premolaarocclusie met geringe variatie (3-4 occluderende paren); 3. 'extreem verkorte tandbogen' met alleen het front aanwezig met of zonder sterk gereduceerde premolaarocclusie (0-2 occluderende paren); en 4. 'asymmetrische extreem verkorte tandbogen' (éénzijdig geen premolaarocclusie en aan de andere zijde 2 of meer occluderende paren).

Schematisering is een vereenvoudiging van de werkelijkheid. Of gebitselementen occluderende paren vormen, is mede afhankelijk van de sagittale en transversale relatie tussen de boven- en de onderkaak. Deze en andere patiëntdan wel tandartsgerelateerde factoren die van invloed zijn op de vraag of en hoe een verkorte tandboog moet worden verlengd, worden hier buiten beschouwing gelaten. Uitein-

delijk wordt een eventuele behandeling vastgesteld in een dialoog met wederzijds respect tussen tandarts en patiënt (Narby et al, 2005).

## Gebitsfuncties en verkorte tandbogen

De vraag of een verkorte tandboog moet worden verlengd, moet in de eerste plaats worden beantwoord vanuit de gebitsfuncties. Gebitsfuncties hangen samen met de mate van verkorting van een tandboog, die kan worden uitgedrukt in molaar- en premolaarocclusie.

### Enigszins verkorte tandboog

Er is geen onderzoek dat laat zien dat de gebitsfuncties in enigszins verkorte tandbogen (gereduceerde molaarocclusie; 5-7 occluderende paren) significant zijn afgenomen ten opzichte van volledige tandbogen, met uitzondering van laboratoriumonderzoek naar het kauwvermogen (Hattori et al, 2008). Dat betekent echter nog niet dat het kauwvermogen of het kauwcomfort (subjectief) als minder wordt ervaren. De afwezigheid van eerste molaren in de bovenkaak kan wel aanleiding geven tot esthetische klachten. Toch is dat eerder uitzondering dan regel: een gemiddelde lach laat alleen front en premolaren in de bovenkaak zien, terwijl met het toenemen van de leeftijd die zichtbaarheid afneemt (Dong et al, 1999).

### Middelmatig verkorte tandboog

Of een middelmatig verkorte tandboog (alleen premolaarocclusie met geringe variaties: 3-4 occluderende paren) moet worden verlengd, is de afgelopen decennia onderwerp van debat en onderzoek geweest en is dat nog steeds. Ook nadat mechanische en morfologische benaderingen hadden plaatsgemaakt voor biologische en functionele benaderingen, werd dit vraagstuk gezien als een prothetisch dilemma. Een aantal argumenten om te verlengen speelt hierbij een rol. Het eerste argument is herstel van kauwvermogen. Echter, slechts ongeveer 10% van de mensen met een middelmatig verkorte tandboog heeft klachten over het kauwvermogen. Kauwvermogen kan worden uitgedrukt in een schaal die loopt van maximaal kauwvermogen bij complete tandbogen tot minimaal kauwvermogen bij conventionele volledige gebitsprothesen. Het kauwvermogen van een middelmatig verkorte tandboog bevindt zich ongeveer halverwege deze aflopende schaal (Fontijn et al, 2000). Er wordt verondersteld dat mensen de verkorting proberen te compenseren door sneller te kauwen en de voedseldeeltjes grover door te slikken. Een middelmatig verkorte tandboog leidt tot minimale verschuivingen in voedselkeuze en heeft geen effect op de gastro-intestinale functie (Aukes et al, 1988; Hattori et al, 2008). Een ander argument om te verlengen zou zijn dat

- Een middelmatig verkorte tandboog is een stabiele gebitsituatie
- Met een middelmatig verkorte tandboog zijn de gebitsfuncties als regel voldoende, alhoewel een afwezige tweede premolaar in de bovenkaak esthetisch problematisch kan zijn
- De impact van een verkorte tandboog op de aan de mondgezondheid gerelateerde levenskwaliteit is onzeker en varieert individueel
- Verlenging met een vrij-eindigende partiële gebitsprothese heeft geen positieve invloed op de aan de mondgezondheid gerelateerde levenskwaliteit en heeft het risico van niet gebruiken van de gebitsprothese
- Elke prothetische constructie heeft een biologische prijs, is kostbaar, vergt onderhoud en heeft risico van falen

**Tabel 1.** Argumenten om een middelmatig verkorte tandboog (3-4 occluderende paren) niet te verlengen.

zonder molaarocclusie de occlusale stabiliteit van de dentitie in gevaar komt ('posterior bite collaps'). Na migraties in de premolaarstreek zouden interdentalen ruimten ontstaan en daardoor zou de beet verzakken, waardoor de gebitsselementen van het bovenfront zouden 'uitwaaiëren'. Deze veronderstelling bleek sterk overdreven. Er is wel sprake van geringe migraties, maar na verloop van tijd ontstaat een nieuw occlusaal evenwicht (Witter et al, 2001). Van ineensinken van de occlusie is geen sprake, tenzij er parodontale problemen zijn. Overeruptie van niet-occluderende molaren leidt zelden tot functiestoornissen (Kiliaridis et al, 2000). Verondersteld wordt dat overmatige eruptie wordt beperkt door interpositie van de tong. Afwezigheid van molaarocclusie leidt in de premolaarstreek wel tot significant meer occlusale gebitslijtage in vergelijking tot complete tandbogen. Voor frontelementen is dit verschil niet gevonden (Witter et al, 2001).

Molaarocclusie zou ook moeten worden hersteld om verandering in de positie van de capita mandibulae en toegenomen belasting in het temporomandibulaire gewricht te voorkomen. Deze zouden leiden tot een verhoogd risico van temporomandibulaire disfunctie (TMD). Inderdaad verandert bij een verkorte tandboog de positie van het caput mandibulae, maar de klinische betekenis hiervan is onbekend en kan ook als adaptatie worden aangemerkt (Kirihaara et al, 2005). Een middelmatig verkorte tandboog blijkt geen risicofactor voor objectieve en subjectieve symptomen van TMD (Witter et al, 2007). Verwonderlijk is dat niet. Occlusie is van geen of van slechts minimale betekenis gebleken en wordt hoogstens als een zwakke cofactor voor TMD aangemerkt.

Afwezigheid van molaren veroorzaakt ook geen overbelasting van het parodontium van de overige gebitsselementen. Wel werd een verminderde parodontale aanhechting (lagere relatieve alveolaire bothoogte) van de premolaren gevonden. In het vervolg bleek verdere vermindering van alveolaire bothoogte echter in hetzelfde tempo te verlopen als in complete tandbogen. De gevonden verminderde alveolaire bothoogte kan dus worden uitgelegd als het gevolg van omstandigheden die tot de verkorting hebben geleid, en niet als gevolg van de verkorte tandboog zelf.

Afhankelijk van de lachlijn kan de esthetiek een probleem

zijn als een tweede premolaar in de bovenkaak afwezig is. Bij ongeveer de helft van de mensen is bij lachen de afwezigheid van een tweede premolaar zichtbaar, maar lang niet iedereen ervaart dat als een probleem (Dong et al, 1999). Meer recent wordt ook de invloed van mondgezondheid en van tandheelkundige interventies onderzocht in relatie tot de vraag hoe dit door patiënten wordt ervaren, dus als impact op de aan de mondgezondheid gerelateerde levenskwaliteit (Thomason et al, 2007a). De Oral Health Impact Profile (OHIP) is voor dit doel een internationaal gevalideerde vragenlijst die de prevalentie van klachten registreert. Bij verkorte tandbogen blijkt dat elk ontbrekend occlusaal paar gebitsselementen leidt tot een significante toename van de OHIP-score, hetgeen meer klachten impliceert (Baba et al, 2008). Mensen met een verkorte tandboog hadden voor 3 van de 7 onderdelen van de OHIP een significant hogere score (meer klachten) dan mensen met een complete tandboog (Armellini et al, 2008). Deze onderzoeken beschrijven echter niet wat de exacte impact is van een middelmatig verkorte tandboog met 3-5 occluderende paren. Mensen met een verkorte tandboog en een vrij-eindigende partiële gebitsprothese hadden geen betere OHIP-scores. Verbetering werd wel ervaren door mensen die, behalve een verkorte tandboog, ook een onderbreking in het front hadden, dus als de frameprothese ook een onderbreking in het front herstelde (Armellini et al, 2008). Uit een ander onderzoek bleek dat mensen met een gereduceerde, tot een premolaarboog herstelde dentitie een vergelijkbare OHIP-score hadden als mensen bij wie de verkorte tandbogen waren verlengd met een partiële gebitsprothese (Wolfart et al, 2005). Patiënten met eenzijdig verkorte tandbogen door afwezigheid van molaren en soms premolaren hadden vrijwel identieke scores met betrekking tot de aan de mondgezondheid gerelateerde levenskwaliteit als patiënten die in vergelijkbare situaties een vrij-eindigende partiële gebitsprothese hadden (Kuboki et al, 1999).

Samenvattend kan worden gezegd dat met een middelmatig verkorte tandboog de gebitsfuncties adequaat kunnen zijn. Alleen de esthetiek kan bij een afwezige tweede premolaar in de bovenkaak een probleem zijn. Een zekere impact op de levenskwaliteit is aanwijsbaar, maar niet gekwantificeerd: de uitkomsten van scores zoals van een instrument als de OHIP hebben op zich geen intrinsieke waarde (Locker en Allen, 2007). Verlenging van een middelmatig verkorte tandboog met een partiële gebitsprothese heeft geen aanwijsbaar positief effect op de levenskwaliteit (tab. 1).

### Extreem verkorte tandboog

Extreem verkorte tandbogen (alleen front aanwezig met of zonder gereduceerde premolaarocclusie van 0-2 occluderende paren) zijn maar beperkt systematisch onderzocht. De interpretatie van onderzoeken naar het kauwvermogen bij extreem verkorte tandbogen is dat dit ernstig is aangetaast. Ook is gebleken dat er meer occlusale gebitslijtage, een grotere verticale overbeet van de frontelementen en meer interdentalen ruimte is. Hieruit blijkt dat de occlusale stabiliteit in het geding is (Sarita et al, 2003a). Als steun in de zijdelingse delen geheel ontbreekt, dus als een stop voor

Verkorting/ karakteristiek	Aantal occluderende paren	Potentieel probleem	Verlenging/ behandeloptie
Enigszins verkort	6-7 5	Esthetiek	Geen verlenging Geen verlenging Implantaatkroon Brug P1-P2-(p)
Middelmatig verkort	4  3	Esthetiek  Esthetiek Impact op MgKwal	Geen verlenging Implantaat kro(o)n(en) Brug(gen) P1-P2-(p) Geen verlenging Implantaatkro(o)n(en) Brug C-P1-(p) of P1-P2 -(p)
Extreem verkort - tweezijdige P1-occlusie	2	Esthetiek Kauwvermogen Impact op MgKwal	Indien verlenging: Implantaatkro(o)n(en) Brug(gen) C-P1-(p) Frameprothese1
- maximaal 1 P1-occlusie	0 - 1	Esthetiek Kauwvermogen Mandibulaire stabiliteit Occlusale stabiliteit Impact op MgKwal	Verlengen: Frameprothese1 Implantaatkronen Brug(gen) C-(p)
Asymmetrisch extreem verkort	Korte zijde: 0 Lange zijde: ≥ 2	Esthetiek Kauwvermogen Mandibulaire stabiliteit Occlusale stabiliteit Impact op MgKwal	Korte zijde verlengen: Implantaatkro(o)n(en) Brug C-(p) Frameprothese1 Lange zijde: Zie enigszins en middelmatig verkorte tandbogen

P1 = eerste premolaar  
P2 = tweede premolaar  
C = cuspidaat  
(p) = pontic  
MgKwal = mondgezondheidsgerelateerde levenskwaliteit  
1 = ter stabilisering distaal eventueel implanta(a)t(en)

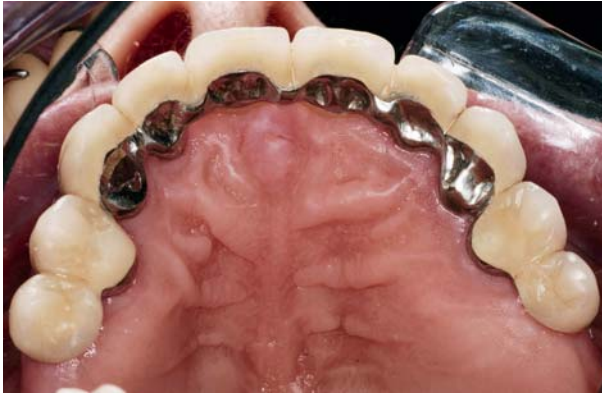**Tabel 2.** Opties tot verlengen van verkorte tandbogen met daarbij als uitgangssituatie het aantal occluderende paren gebitselementen in de zijdelingse delen.

de sluitbeweging van de onderkaak afwezig is, komt ook de mandibulaire stabiliteit in gevaar. Omdat uitsluitend met de frontelementen kan worden gekauwd, wordt verondersteld dat dit in een protrale positie van de onderkaak gebeurt. Wellicht is het om deze 2 redenen dat bij extreem verkorte tandbogen een verhoogd risico voor symptomen van TMD is gevonden (Sarita et al, 2003b).

De esthetiek zal door het ontbreken van eerste premolaren in de bovenkaak vrijwel altijd als aangetast worden ervaren. Al eerder werd het negatieve effect van minder occluderende paren op de levenskwaliteit genoemd (Baba et al, 2008; Armellini et al, 2008). Dit negatief effect is uiteraard groter naarmate er meer occluderende paren ontbreken, zoals in een extreem verkorte tandboog.

### **Asymmetrisch extreem verkorte tandboog**

Van de gebitsfuncties bij asymmetrische extreem verkorte tandbogen (eenzijdig geen premolaarocclusie en aan de andere zijde 2 of meer occluderende paren) is weinig bekend. Men kan vermoeden dat in deze situatie vooral wordt gekauwd met de langste zijde. De esthetiek zal als een probleem worden ervaren, vooral in de bovenkaak. Ook hier lijkt een verhoogd risico voor symptomen van TMD te bestaan (Sarita et al, 2003b). Ook bleek het aantal aanwezige natuurlijke occluderende paren wel van belang voor het kauwvermogen, in tegenstelling tot de mate waarin de afwezige gebitselementen door een frameprothese waren vervangen (Tumrasvin et al, 2006).



**Afb. 1.** Een onderbroken, extreem verkorte tandboog behandeld met een vaste prothetische constructie. Het resultaat daarvan is een middelmatig verkorte tandboog. Deze 10-delige vrij-eindigende brug was bij het maken van de foto ruim 19 jaar *in situ*.

### Behandelopties

Er is weinig vergelijkend onderzoek gedaan naar de beste behandelopties bij variërende gebitssituaties (Strassburger et al, 2006). Wel is duidelijk dat een partiële plaatprothese ongeschikt is voor tandboogverlenging en alleen bruikbaar is als tijdelijke prothetische constructie. Dit geldt vooral voor een plaatprothese in de onderkaak: geen retentie, geen stabiele occlusie en een zeer gering comfort. In de bovenkaak zijn de omstandigheden iets minder ongunstig omdat het palatum enige stabiliteit geeft aan de gebitsprothese.

### Enigszins en middelmatig verkorte tandboog

Zoals eerder beschreven, zijn er vanuit gebitsfuncties gerekened en de perceptie daarvan op de levenskwaliteit geen redenen om een enigszins of middelmatig verkorte tandboog te verlengen als de esthetiek niet is aangetast (tab. 2). De vraag is hoe hier de balans in de afwegingen ligt. Interventies hebben een biologische prijs, kosten tijd en geld en veroorzaken ongemak en (meestal) pijn. Vrij-eindigende frameprothesen, bruggen al dan niet in combinatie met implantaten, en kronen op implantaten vergen onderhoud en hebben het risico van falen (Wöstmann et al, 2005; Thomason et al, 2007b). Het is onduidelijk welke gebitsfuncties bij een premolaarboog zodanig zijn aangetast, en dus in zo sterke mate moeten of kunnen worden verbeterd, dat de algehele investering gerechtvaardigd is (Kanno en Carlsson, 2006). De behandelstrategie moet niet gericht zijn op verlenging van de tandboog, maar op het elimineren van de risicofactoren die tot de verkorte tandboog hebben geleid. Iemand met een verkorte tandboog is immers een risicopatiënt voor gebitsverval gebleken.

Als in een enigszins verkorte tandboog een eerste molaar in de bovenkaak afwezig is (5 occluderende paren), of bij een middelmatig verkorte tandboog een tweede premolaar afwezig is (3 occluderende paren) en dit een esthetisch probleem vormt, zijn een implantaatkroon of een vrij-eindigende brug de meest logische prothetische constructies (Thomason et al, 2007b).

Verlenging van een middelmatig verkorte tandboog in de onderkaak ter stabilisatie van een volledige gebitsprothese

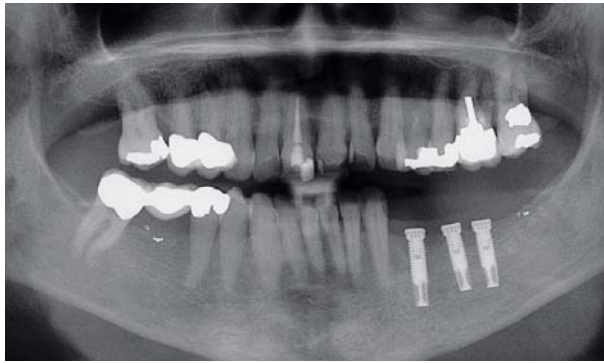
in de bovenkaak door middel van een frameprothese wordt ontraden omdat, door de optredende botresorptie onder de zadels van de frameprothese, de beoogde stabilisatie slechts van korte duur is (Palmqvist et al, 2003).

### Extreem (asymmetrisch) verkorte tandboog

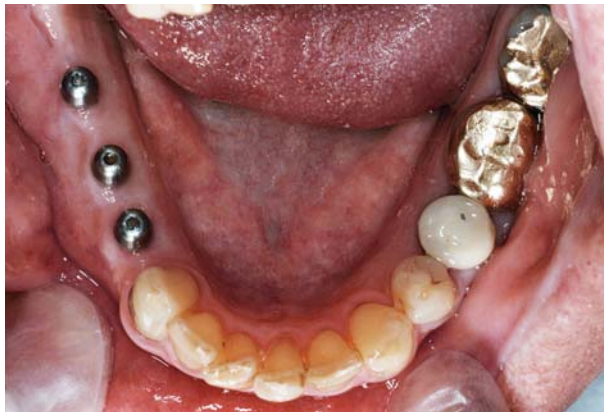In geval van een extreem (asymmetrisch) verkorte tandboog zijn er wel argumenten om te verlengen. Het doel daarbij is om de functie (objectief) te verbeteren en de negatieve impact op de levenskwaliteit te verminderen. Ook als occlusie in de zijdelingse delen één- of tweezijdig geheel afwezig is, is een bijkomend doel om de occlusale en mandibulaire stabiliteit te herstellen dan wel te behouden. Daartoe hoeft echter niet noodzakelijkerwijs verder te worden verlengd dan tot en met een premolaarboog met enige variatie (3-5 occluderende paren). Onderscheid kan worden gemaakt tussen een extreem verkorte tandboog met 2 occluderende paren (eerste premolaren aan beide zijden), een tandboog met maximaal 1 occlusaal paar aan 1 zijde en een asymmetrisch extreem verkorte tandboog (korte zijde 0 occluderende paren, lange zijde 2 of meer occluderende paren).

In geval van een frontdentitie met beiderzijds 1 occlusaal paar is een frameprothese minder voor de hand liggend omdat als alternatief een vaste prothetische constructie mogelijk is. Implantaten of vrij-eindigende bruggen (conventioneel of adhesief) zijn hier de eerste optie (afb. 1) (Jepson et al, 2001; Jepson et al, 2003). Aangeraden wordt, indien mogelijk, verlenging eerst eenzijdig toe te passen en af te wachten of de gebitsfuncties daarmee voldoende zijn hersteld (er zijn dan immers 3 occluderende paren gecreëerd). Orthodontisch distaliseren van de eerste premolaar gevolgd door vervaardiging van een brug is achterhaald door de mogelijkheid van kronen en bruggen op implantaten.

In tegenstelling tot de andere situaties, is bij een situatie van alleen frontdentitie en maximaal 1 occlusaal paar van eerste premolaren een frameprothese een reële optie, ondanks de matige reputatie van deze prothetische constructie. Een dubbelzijdig vrij-eindigende frameprothese heeft een gering comfort en brengt potentieel schade toe aan de restdentitie (Jepson et al, 2001; Wöstmann et al, 2005). Voor vrij-eindigende frameprothesen geldt bovendien dat hoe meer gebits-elementen worden vervangen, des te instabieler de occlusie wordt. Op basis van een literatuuronderzoek werd geconcludeerd dat - indien mogelijk - vaste prothetische constructies de voorkeur hebben boven uitneembare (Wöstmann et al, 2005). Er is dan ook een trend waarneembaar van uitneembare naar vaste prothetische constructies. Wordt toch voor een uitneembare prothetische constructie geopteerd, dan is een optimaal ontwerp van belang, zowel voor de (fysiologische) reiniging van de dentitie als voor de stabiliteit van de gebitsprothese. De stabiliteit kan worden verhoogd met implantaten ter plaatse van het trigonum retromolare (Mitrani et al, 2003). In de bovenkaak is additionele distale steun minder relevant omdat het palatum meestal voldoende stabiliteit geeft aan een frameprothese. Een alternatief voor een frameprothese is het plaatsen van implantaten achter de cuspidaten. De mate van verlenging wordt dan echter veelal beperkt door anatomische



Afb. 2. Panoramische röntgenopname van een asymmetrisch extreem verkorte tandboog in de onderkaak, 'verlengd' met implantaten.



Afb. 3. Klinische opname van een asymmetrisch extreem verkorte tandboog in de onderkaak, 'verlengd' met implantaten.

structuren (sinus maxillaris, foramen mentale). Een ander alternatief is een tweedelige brug met de cuspidaat als pijler en een eerste premolaar als pontic. Door de lengte van de klinische kroon en de grootte van het parodontale oppervlak van een cuspidaat kan voldoende retentie worden gecreëerd voor een conventionele brug, terwijl ook een tweedelige adhesiefbrug een relatief gunstige prognose heeft (Jepson et al, 2001; Van Dalen en Feilzer, 2003). Hiermee wordt beoogd een stop voor de sluitbeweging van de onderkaak te creëren. Uit het oogpunt van gebitsfuncties is dit echter een compromis omdat aan beide zijden slechts 1 occluderend paar van eerste premolaren wordt gerealiseerd. Langetermijnonderzoek naar deze tweedelige vrij-eindigende adhesiefbruggen is nog slechts op beperkte schaal uitgevoerd, dus terughoudendheid en verder klinisch onderzoek zijn geboden.

Tot slot de situatie waarbij aan 1 zijde geen occluderende paren en aan de andere zijde ten minste 2 occluderende premolaarparen aanwezig zijn. Handhaven of herstel van occlusale en mandibulaire stabiliteit aan de korte zijde kan worden bereikt met implantaatkronen achter de cuspidaat (afb. 2 en 3). Vaak worden meer implantaten geplaatst dan functioneel strikt noodzakelijk is, met als doel de risico's te beperken. Soms wordt daarbij 1 implantaat 'slapende' gehouden. Een andere mogelijkheid is een tweedelige brug met de cuspidaat als pijler. Aldus ontstaat dan minimaal een middelmatig verkorte tandboog van 3 of meer occluderende paren, waarmee de gebitsfuncties als regel weer toereikend zijn.

## Slot

Het is geen vanzelfsprekendheid dat een verkorte tandboog moet worden verlengd, zelfs niet bij extreme vormen van tandboogverkorting. Het is evenmin vanzelfsprekend dat een vrij-eindigende frameprothese de eerste behandeloptie is als toch moet worden verlengd. Op basis van voor- en nadelen is een beperkte verlenging met 1 of 2 implantaatkronen of met een vrij-eindigende (adhesief)brug een te overwegen alternatief.

## Literatuur

- \* Armellini DB, Heydecke G, Witter DJ, Creugers NHEffect of removable partial dentures on oral health-related quality of life in subjects with shortened dental arches: a 2-center cross-sectional study. *Int J Prosthodont* 2008; 21: 524-530.
- \* Aukes JNSC, Käyser AF, Felling AJThe subjective experience of mastication in subjects with shortened dental arches. *J Oral Rehabil* 1988; 15: 321-324.
- \* Baba K, Igarashi Y, Nishiyama A, et alThe relationship between missing occlusal units and oral health-related quality of life in patients with shortened dental arches. *Int J Prosthodont* 2008; 21: 72-74.
- \* Dalen A van, Feilzer AJEénvleugelige adhesiefbruggen nader bekeken. Een literatuuronderzoek. *Ned Tijdschr Tandheelkd* 2003; 110: 143-148.
- \* Dong JK, Jin TH, Cho HW, Oh SThe esthetics of the smile: a review of some recent studies. *Int J Prosthodont* 1999; 12: 9-19.
- \* Fontijn-Tekamp FA, Slagter AP, Bilt A van der, et alBiting and chewing in overdentures, full dentures, and natural dentitions. *J Dent Res* 2000; 79: 1519-1524.
- \* Hattori Y, Mito Y, Watanabe M Gastric emptying rate in subjects with experimentally shortened dental arches: a pilot study. *J Oral Rehabil* 2008; 35: 402-407.
- \* Jepson NJA, Moynihan PJ, Kelly PJ, Watson GW, Thomason DMries incidence following restoration of shortened lower dental arches in a randomized controlled trial. *Br Dent J* 2001; 191: 140-144.
- \* Jepson N, Allen F, Moynihan P, Kelly P, Thomason. Patient satisfaction following restoration of shortened mandibular dental arches in a randomized controlled trial. *Int J Prosthodont* 2003; 16: 409-414.
- \* Kanno T, Carlsson GE A review of the shortened dental arch concept focusing on the work by the Käyser/Nijmegen group. *J Oral Rehabil* 2006; 33: 850-862.
- \* Kiliaridis S, Lyka I, Friede H, Carlsson GE, Ahlqvist MVertical position, rotation, and tipping of molars without antagonists. *Int J Prosthodont* 2000; 13: 480-486.
- \* Kirihara T, Yamashita S, Igarashi Y Mandibular displacement related to simulated loss of posterior occlusal support. *Eur J Prosthodont Restor Dent* 2005; 13: 170-176.
- \* Kuboki T, Okamoto S, Suzuki H, et alQuality of life assessment of bone-anchored fixed partial denture patients with unilateral mandibular distal-extension edentulism. *J Prosthet Dent* 1999; 82: 182-187.
- \* Locker D, Allen FW hat do measures of 'oral health-related quality of life' measure? *Community Dent Oral Epidemiol* 2007; 35: 401-411.
- \* Mitrani R, Brudvik JS, Phillips KMPosterior implants for distal extension removable prostheses: a retrospective study. *Int J Periodontics Restorative Dent* 2003; 23: 353-359.
- \* Narby B, Kronström M, Söderfeldt B, Palmqvist PProsthodontics and the patient: what is oral rehabilitation need? Conceptual analysis of

- need and demand for prosthodontic treatment. Part 1: a conceptual analysis. *Int J Prosthodont* 2005; 18: 75-79.
- \* Palmqvist S, Carlsson GE, Öwall B. The combination syndrome: a literature review. *J Prosthet Dent* 2003; 90: 270-275.
  - \* Sarita PTN, Kreulen CM, Witter DJ, Hof MA van, Creugers NHJA. A study on occlusal stability in shortened dental arches. *Int J Prosthodont* 2003a; 16: 375-380.
  - \* Sarita PTN, Kreulen CM, Witter DJ, Creugers NHJA. Signs and symptoms associated with TMD in adults with shortened dental arches. *Int J Prosthodont* 2003b; 16: 265-270.
  - \* Strassburger C, Kerschbaum T, Heydecke G. Influence of implant and conventional prostheses on satisfaction and quality of life: A literature review. Part 2: Qualitative analysis and evaluation of the studies. *Int J Prosthodont* 2006; 19: 339-348.
  - \* Thomason JM, Heydecke G, Feine JS, Ellis JS. How do patients perceive the benefit of reconstructive dentistry with regard to oral health-related quality of life and patient satisfaction? A systematic review. *Clin Oral Impl Res* 2007a; 18 (Suppl. 3): 168-188.
  - \* Thomason JM, Moynihan PJ, Steen N, Jepson NJ. Time to survival for the restoration of the shortened lower dental arch. *J Dent Res* 2007b; 86: 646-650.
  - \* Tumrasvin W, Fueki K, Ohyama T. Factors associated with masticatory performance in unilateral distal extension removable partial denture patients. *J Prosthodont* 2006; 15: 25-31.
  - \* Witter DJ, Creugers NHJ, Kreulen CM, Haan AFJ. Occlusal stability in shortened dental arches. *J Dent Res* 2001; 80: 432-436.
  - \* Witter DJ, Kreulen CM, Mulder J, Creugers NHJA. Signs and symptoms related to temporomandibular disorders - follow-up of subjects with shortened and complete dental arches. *J Dent* 2007; 35: 521-527.
  - \* Wolfart S, Heydecke G, Luthardt RG, et al. Effects of prosthetic treatment for shortened dental arches on oral health-related quality of life, self-reports of pain and jaw disability: results from the pilot phase of a randomized multicentre trial. *J Oral Rehabil* 2005; 32: 815-822.
  - \* Wöstmann B, Budtz-Jørgensen E, Jepson N, et al. Indications for removable partial dentures: a literature review. *Int J Prosthodont* 2005; 18: 139-145.

## Summary

### Extension of (extremely) shortened dental arches by fixed or removable partial dentures

*Whether a shortened dental arch needs to be extended depends on the degree of the shortening. Four categories of shortened dental arches can be distinguished: 1. slightly shortened dental arches; 2. moderately shortened dental arches; 3. extremely shortened dental arches; and 4. asymmetrical extremely shortened dental arches. Decision-making on extending a shortened dental arch should be based on oral function and the patient's perceived impact on oral health-related quality of life. According to this principle, there is no evidence for extending slightly shortened dental arches. Extending moderately shortened dental arches is indicated in exceptional cases, especially for aesthetic reasons. In the case of (asymmetrical) extremely shortened dental arches there are reasons for extension. The extension can be restricted to restoring the arch to the level of a moderately shortened dental arch. With this treatment strategy, it is possible in many cases to conform to the current trend of using fixed partial dentures rather than removable partial dentures.*

## Bron

D.J. Witter, R.A. Hoefnagel, P.A. Snoek, N.H.J. Creugers

Uit de afdeling Orale Functieer van het Universitair Medisch Centrum St Radboud te Nijmegen

Datum van acceptatie: 14 oktober 2009

Adres: dr. D.J. Witter, UMC St Radboud, postbus 9101, 6500 HB Nijmegen  
d.witter@dent.umcn.nl