

PDF hosted at the Radboud Repository of the Radboud University Nijmegen

The following full text is a publisher's version.

For additional information about this publication click this link.

<http://hdl.handle.net/2066/70624>

Please be advised that this information was generated on 2019-03-22 and may be subject to change.

Motorcortexstimulatie bij persisterende centrale pijn en aangezichtspijn

N.C. Voermans, T. Beems, N. van Alfen, G. Drost, M. van Wijhe, M.J. Staal, J.M. Perdok en R. van Dongen

Centrale pijn is pijn die veroorzaakt wordt door een laesie in de hersenen, hersenstam, medulla oblongata of in het myelum. Centrale pijn kan bestaan uit dyesthesieën, hyperpathie, allodynie en pijn van variabele aard, en is in veel gevallen therapieresistent en invaliderend. Elektrostimulatie van de motorische cortex via een operatief ingebrachte intracranieële, epidurale elektrode kan centrale pijn aan de contralaterale lichaamshelft verminderen. Dit wordt motorcortexstimulatie (MCS) genoemd. Het effect van MCS op centrale pijn berust hoogst waarschijnlijk op suppressie van thalame neuronale hyperactiviteit. Naast behandeling van centrale pijn kan MCS ook leiden tot pijnreductie bij patiënten met aangezichtspijn.

Een overzicht van de recente studies naar de effectiviteit van MCS op centrale pijn laat zien dat bij globaal de helft van de patiënten met centrale pijn een goed effect wordt bereikt (>50% reductie van pijn op de VAS-score). Mogelijke bijwerkingen zijn epileptische insulden tijdens plaatsing van de elektrode en gedurende per-/postoperatieve proefstimulatie, bloeding in de operatiewond en het optreden van wondinfecties.

Om te bepalen wat de haalbaarheid en klinische effectiviteit van MCS bij centrale pijn in Nederland is, worden patiënten momenteel in 2 neurochirurgische centra behandeld binnen een observationele studie. Indicaties voor MCS zijn centrale pijn of aangezichtspijn met de volgende kenmerken: ernstige pijn (VAS score >5), therapieresistentie, invaliderend karakter van de pijn, en lokalisatie in gelaat, thoraxwand of arm (in geval van centrale pijn). Ter illustratie van deze bijdrage wordt een patiënt uit deze observationele studie besproken.

MCS lijkt een redelijke behandelingsoptie te zijn bij patiënten met ernstige, therapieresistente en invaliderende centrale of aangezichtspijn. De meeste studies hebben echter een korte follow-up en bevatten kleine aantallen patiënten. Vaak betreft het redelijk jonge patiënten waardoor het van belang is te onderzoeken wat de effecten en complicaties van MCS na 10 tot 20 jaar zijn. Om die reden én om meer duidelijkheid te krijgen over prognostische factoren en over de effectiviteit van MCS in grotere groepen patiënten lijkt het zinvol MCS-behandelingen vooralsnog alleen in trialverband te laten plaatsvinden.

(Tijdschr Neurol Neurochir 2008;109:127-35)

Inleiding

De term 'centrale pijn' verwijst naar neuropathische pijnklachten die veroorzaakt worden door een aantoonbare laesie in de hersenen, hersenstam, medulla oblongata of in het myelum. Centrale pijn ten

gevolge van een cerebrale laesie wordt in de meeste gevallen veroorzaakt door een beroerte (90%); dit wordt ook wel aangeduid als 'centrale poststrokepijn'.¹ De meest voorkomende oorzaak van een beschadiging van het myelum met bijkomende pijn-

Auteurs: mw. drs. N.C. Voermans, afdeling Neurologie, mw. dr. N. van Alfen en mw. dr. G. Drost, afdeling Neurologie en afdeling Klinische Neurofysiologie, dhr. drs. T. Beems, afdeling Neurochirurgie, en dhr. dr. R. van Dongen, afdeling Anesthesiologie, Universitair Medisch Centrum St Radboud, Nijmegen. Dhr. drs. T. Beems, Twin-Instituut voor Neuromodulatie, Postbus 66, 6560 AB Groesbeek. Dhr. dr. M. van Wijhe en mw. drs. J.M. Perdok, afdeling Anesthesiologie, en dhr. prof. dr. M.J. Staal, afdeling Neurochirurgie, Universitair Medisch Centrum Groningen, Groningen.

Correspondentie graag richten aan mw. drs. N.C. Voermans, neuroloog in opleiding, afdeling Neurologie, Universitair Medisch Centrum St Radboud, Postbus 9101, 6500 HB Nijmegen, tel: +31 (0) 24 361 33 96, e-mailadres: n.voermans@neuro.umcn.nl

Belangenconflict: geen gemeld. Financiële ondersteuning: Medtronic heeft de bijeenkomsten van de betrokkenen financieel mogelijk gemaakt.

Ontvangen 2 december 2007, geaccepteerd 17 maart 2008.

Tabel 1. Mogelijke kenmerken van centrale pijn ten gevolge van een herseninfarct of -bloeding.

Dysesthesieën

abnormale, onprettige, moeilijk te lokaliseren sensaties naar aanleiding van een stimulus. Na toediening van een prikkel is er een vertraagd begin, waardoor vaak een brandend gevoel ontstaat.

Hyperpathie

toegenomen respons op pijnlijke stimuli

Allodynie

interpretatie van niet-pijnlijke stimuli als pijnlijk, of de ervaring van pijn in een gebied waar geen stimulus is toegediend

Schietende pijn

intermitterende, goed te lokaliseren pijn met duidelijke sensore kenmerken

Ischemische pijn

gevoel van stekende naalden of lopen op glasscherven

Viscerale pijn

vol gevoel van blaas, met brandende pijn en urine-incontinentie

Spierpijn

krampende pijn, als een bandgevoel om de betreffende spier

klachten is een hoog energetisch trauma (60-70%).¹ Minder frequent voorkomende oorzaken van centrale pijn zijn onder andere complicaties van wervelkolom-operaties, (status na) ontstekingen, maligniteiten of congenitale afwijkingen.

De incidentie van centrale pijn ten gevolge van herseninfarct of -bloeding is rond de 8% van deze groep patiënten; bij ruim de helft van hen is sprake van ernstige centrale pijn.² Myelumlaesies resulteren frequenter in centrale pijn; naar schatting in 75% van de gevallen.

Meestal is er een pijnvrij-interval tussen diagnose en pijnklachten. In het geval van centrale poststrokepijn is dit vaak enkele maanden, maar de pijn kan ook pas jaren later ontstaan. De grootte van de laesie zegt niets over de intensiteit van de pijnklachten. De aard van centrale pijn na een herseninfarct of -bloeding is erg variabel en heeft vaak bijzondere kenmerken die in *Tabel 1* zijn samengevat.¹

Centrale pijn is in veel gevallen therapieresistent en invaliderend. Niet alleen bij de patiënt, maar ook bij de familie is er vaak een grote lijdensdruk door de emotionele beleving van de pijnklachten door de patiënt. Daarnaast beperkt centrale pijn in veel gevallen de deelname aan revalidatieprogramma's, en daarmee het functionele herstel.¹

De laatste 2 decennia is een aantal klinische studies verricht waaruit blijkt dat elektrostimulatie van de

motorische cortex via een operatief ingebrachte intracranieële, epidurale elektrode centrale pijn aan de contralaterale lichaamshelft kan verminderen: motorcortexstimulatie (MCS). Van 'deep brain stimulation' is daarentegen niet aangetoond dat het effectieve reductie van centrale of aangezichtspijn op lange termijn kan geven.³⁻⁵

Het idee dat centrale pijnsyndromen behandeld kunnen worden met MCS is bij toeval ontstaan tijdens epilepsiechirurgie. Elektrische prikkeling van de motore cortex leidde tot sensibele reacties en pijnvermindering.⁶ Naast centrale pijn ten gevolge van cerebrale laesie blijken ook verschillende vormen van aangezichtspijn te verminderen door MCS. Veelal gaat het hierbij om pijnklachten in het anatomische areaal van de N. trigeminus als gevolg van operatief ingrijpen bij trigeminusneuralgie.²

In dit artikel wordt ingegaan op de pathofysiologische mechanismen van pijnvermindering door MCS en wordt een overzicht gegeven van de resultaten van de klinische studies naar MCS. De procedure van MCS wordt uitgebreid beschreven, en ter illustratie wordt een patiënt besproken.

MCS: pathofysiologisch mechanisme

Het experimenteel en klinisch onderzoek heeft aangetoond dat hyperactiviteit in de thalamus een rol

Tabel 2. Overzicht van de resultaten van studies naar de effectiviteit van motorcortexstimulatie (MCS) vanaf 1999.¹⁵⁻²²

Auteur Jaar	Aantal patiënten	Indicatie MCS (aantal patiënten)	Langetermijneffect MCS (aantal patiënten) duur follow-up	Bijzonderheden (aantal patiënten)
Garcia-Larrea 1999 ¹⁵	10	ischemisch CVA - pariëtaal kwab (2) - capsula interna/thalamus (1) - mesencephalon (1) bloedig CVA - capsula interna/thalamus (3) plexusbrachialisavulsie (3)	goed effect (4) matig effect (4) geen effect (2) minimaal 3 jaar	resultaten van PET- en SSEP-studie bij deze patiënten suggereren dat activering van thalamuskernen die in directe verbinding staan met motore cortex een rol spelen bij vermindering van pijn
Nguyen 1999 ¹⁶ Nguyen 2000 ¹⁷	32	ischemisch CVA - pariëtaal kwab (2) - thalamus (4) bloedig CVA (5) thalamusabces (1) trigeminusneuralgie (11) trauma (8)	goed effect: 70-100% pijnreductie (14) redelijk effect: 40-70% pijnreductie (10) nauwelijks – geen effect: <40% pijnreductie (8) 3-50 maanden; gemiddeld 27 maanden	belang van goede lokalisatie van stimulatieplaats wordt benadrukt
Saitoh 2000 ¹⁸	8	ischemisch CVA thalamus (4) fantoempijn (2) plexusbrachialisneuralgie (2)	goed – excellent effect (4) matig effect (2) nauwelijks – geen effect (2) gemiddeld 17 maanden	testen met een multipole-elektrodengrid was behulpzaam bij lokaliseren van juiste stimulatieplaats; met name patiënten met deafferentiatiepijn reageerden goed op MCS
Carroll 2000 ¹⁹	10	ischemisch CVA - thalamus (3) - occipitaal (1) - hersenstam (1) neurofibromatosis (1) fantoempijn (3) trauma: hersenstamlaesie (1)	goed effect (5), waarvan 1 patiënt overleed binnen 6 maanden na MCS geen effect (5) 9 – 31 maanden; gemiddeld 2 jaar	bij 3 van de 5 patiënten die geen effect bemerkten van MCS kon ook geen motore reactie opgewekt worden; epileptisch insult na stimulatie bij 1 patiënt; belang om toekomstige behandeling van MCS in trialverband te verrichten, wordt benadrukt
Brown 2005 ²⁰	10	trigeminusneuralgie (9) - postherpetisch - traumatisch - idiopathisch ischemisch CVA - laterale medulla oblongata	goed effect (8) matig effect (2) geen effect bij proefstimulatie waarna verwijdering van stimulatie-elektrodes (2) 3 – 24 maanden; gemiddeld 10 maanden	naast pijnreductie ook verbetering van motoriek en sensibiliteit gelaat tijdens stimulatie (3), en verbetering van dysartrie (1); deze observaties suggereren dat MCS de corticale plasticiteit verandert en de thalamushyperactiviteit vermindert, waardoor de pijn reduceert
Nuti 2005 ²¹	31	ischemisch CVA - thalamus (3) - corticaal (5) - medulla (4) bloedig CVA - thalamus/capsula int. (7) - corticaal (3) plexusbrachialisavulsie (4) trauma - letsel myelum (3) - corticaal (1) AVM (1)	goed effect: 70-100% pijnreductie (3) redelijk effect: 40- 70% pijnreductie (13) nauwelijks – geen effect: <40% (15) pijnreductie 2-104 maanden; gemiddeld 4 jaar	geen patiënten met trigeminusneuralgie geïncludeerd; patiënten met allodynie hadden na operatie minder medicatie nodig; effect van MCS wordt vaak in 1e maand na starten al duidelijk
Rasche 2006 ²²	17	trigeminusneuralgie (10) CVA (7)	goed effect (8) matig effect (3) geen effect (6) 1-10 jaar; gemiddeld 3,6 jaar	proefstimulatie was dubbelblind placebocontroleerd; beter effect bij patiënten met trigeminusneuralgie dan met centrale pijn na CVA

Effect (tenzij anders aangegeven): goed: reductie van VAS-score van minstens 50%, matig: reductie van VAS-score van 10-50%, geen: reductie van VAS-score van <10%. SSEP='somato-sensory evoked potentials'.

Tabel 3. In- en exclusiecriteria van de observationele studie naar de haalbaarheid en klinische effectiviteit van motorcortexstimulatie (MCS) in het Universitair Medisch Centrum St Radboud te Nijmegen en het Universitair Medisch Centrum Groningen.

Inclusiecriteria	Exclusiecriteria
<p>Centrale of aangezichtspijn met de volgende kenmerken:</p> <ul style="list-style-type: none"> • ernstig: VAS-score >5 • therapieresistent: onvoldoende effect van de gebruikelijke methoden van pijnbehandeling (medicamenteuze therapie, blokkades/ eventuele operatieve ingreep in geval van trigeminusneuralgie), en transcutane elektrische neurostimulatie (TENS) • invaliderend: interfererend met werk en/of vrijetijdsbesteding • lokalisatie in gelaat, thoraxwand, of arm (in geval van centrale pijn) 	<ul style="list-style-type: none"> • therapeutische antistolling • ernstige cognitieve stoornissen en/of psychiatrische problematiek (met name onvoldoende behandelde depressie, bipolaire stoornissen, somatisatiestoornis) • ernstige cerebrale atrofie • complete parese in pijnlijk gebied • nociceptieve pijn • epilepsie • levensverwachting <3 jaar • aanwezigheid van pacemaker of ander neuromodulatiesysteem • ernstige cardio-pulmonale comorbiditeit of andere contra-indicaties voor anesthesie • aanwezigheid van eerdere cerebrale implantaten die adequate beeldvorming belemmeren • alcoholabusus of andere verslavingen

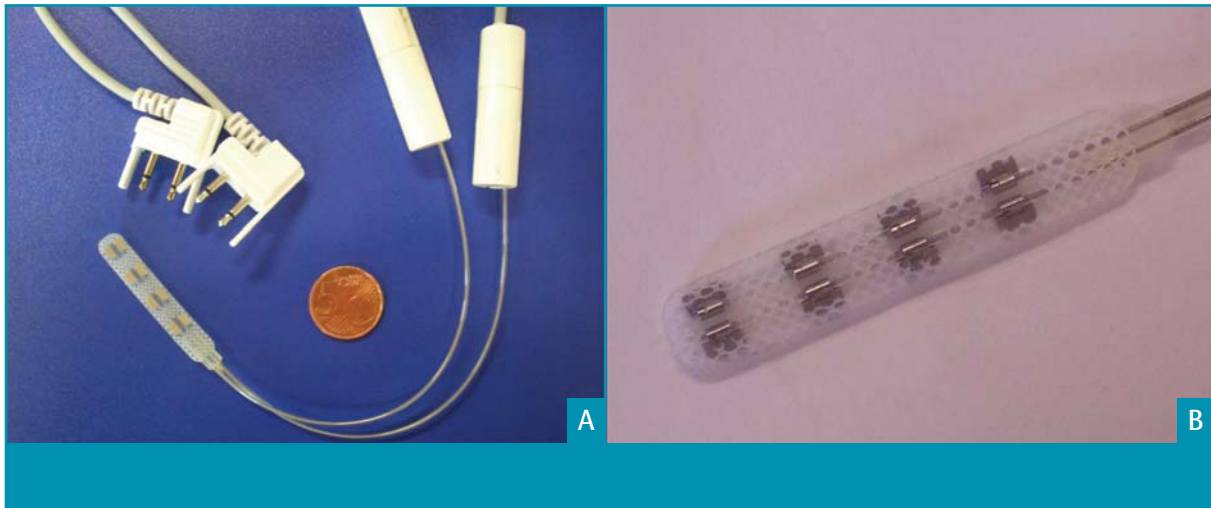
speelt bij het ontstaan van centrale pijn.⁷ Door een verstoring in de balans tussen fysiologische en pathologische stimuli (disinhibitie) wordt een neutrale stimulus als pijn ervaren. Waarschijnlijk spelen emotionele en affectieve aspecten eveneens een grote rol in het ontstaan van centrale pijn.

Het effect van MCS op centrale pijn berust hoogst waarschijnlijk op suppressie van de thalame neuronale hyperactiviteit.⁵ In 1987 werd ontdekt dat patiënten met centrale pijn na een myelumletsel bij intraoperatieve stimulatie van de laterale thalamus pijnsensaties (met name brandende dysesthesie) hebben die vergelijkbaar zijn met hun spontane pijnklachten. Bij patiënten met dyskinesieën of tremor die een vergelijkbare stimulatie ondergingen, werd geen pijn opgewekt. Registratie van de thalame activiteit met micro-elektroden liet bij de onderzochte patiënten spontaan vurende cellen zien.

Verder werd bij deze patiënten een verandering van de somatotopie van de thalamus vastgesteld.⁸⁻¹⁰

Naast suppressie van de thalame neuronale hyperactiviteit spelen mogelijk andere factoren een rol bij het effect van MCS: herstel van inhiberende baansystemen, toename van cerebrale doorbloeding in de thalamus, gyrus cinguli, frontale cortex en hersenstam, en/of verandering in pijnperceptie op cognitief en affectief niveau.

Parallel aan het onderzoek naar de pathofysiologie van centrale pijn werden de eerste stappen in de richting van MCS gezet. Hardy et al. postuleerden dat stimulatie van gebieden in de capsula interna, nucleus caudatus, thalamus en mesencephalon pijnverlichting bij centrale pijn zou kunnen geven.¹¹ Resultaten van proefdieronderzoek ondersteunen de hypothese dat dit door MCS bereikt zou kunnen worden: stimulatie van de prefrontale cortex bij



Figuur 1. Stimulatie-elektrode met 8 elektrodeposities met aansluitkabels om na implantatie de proefstimulatie mogelijk te maken.

ratten geeft vermindering van de vuurfrequentie van neuronen in het mesencephalon. Stimulatie van de postcentrale cortex heeft hier geen effect op. Aansluitend werd aangetoond dat sub-thresholdstimulatie van de prefrontale cortex tegelijk met een pijnlijke stimulus de mesencephale respons op pijn vermindert.¹² Dit dierexperimentele onderzoek heeft inzicht gegeven in de rol van de thalamus in pijnmodulatie door MCS. Een recente klinische studie werpt licht op een mogelijk ander betrokken mechanisme: na MCS werd een toename van afgifte van endogene opioïden in hersengebieden, die een rol spelen bij pijncontrole, gevonden.^{13,14} Het inzicht in welke factoren het succes van MCS bij individuele patiënten beïnvloeden, is echter nog beperkt. Dit wordt in verschillende klinische studies onderzocht.

Resultaten van klinische studies naar effectiviteit MCS

Resultaten van de bovengenoemde studies hebben aanleiding gegeven tot een aantal klinische studies naar de haalbaarheid en effectiviteit van MCS. De indicaties voor MCS in deze studies zijn therapieresistente centrale pijn of aangezichtspijn. In *Tabel 2*, pagina 129, wordt een overzicht gegeven van de resultaten van de studies vanaf 1999.¹⁵⁻²²

In deze groepen patiënten wordt bij globaal 50% van het aantal behandelde patiënten een goed effect (reductie van VAS-score van minstens 50%) op de pijn bereikt. Een recent review van 28 artikelen vat dit nogmaals samen.²³ Lokalisatie van de centrale pijnklachten in arm of gelaat en het ontbreken van een parese in het pijnlijke gebied lijken prognostisch

gunstige factoren te zijn met betrekking tot de effectiviteit van MCS.

Beperkingen van het merendeel van deze studies zijn de beperkte duur van de follow-up en het kleine aantal geïncludeerde patiënten. Mogelijke complicaties zijn: epileptische insulten tijdens plaatsing van de elektrode en gedurende per-/postoperatieve proefstimulatie, bloeding in de operatiewond en het optreden van een wondinfectie. Deze complicaties zijn vaak eenvoudig te behandelen en leiden niet tot een blijvende beschadiging. Verder zijn er beperkte ervaringen met een mogelijk positief effect van MCS op de motoriek en coördinatie van de aangedane musculatuur. Het exacte mechanisme hiervan is voorsnog niet opgehelderd.²⁴

De procedure van MCS

Om te bepalen wat de haalbaarheid en klinische effectiviteit van MCS bij centrale pijn in Nederland is, worden patiënten in het Universitair Medisch Centrum St Radboud te Nijmegen en het Universitair Medisch Centrum Groningen behandeld binnen een observationele studie. In deze bijdrage wordt uitgebreid ingegaan op de procedure zoals die in de genoemde centra gevolgd wordt, omdat MCS nog een relatief nieuwe techniek is.

Indicaties

De indicaties voor MCS als behandeling voor centrale en aangezichtspijnsyndromen zijn nog niet uitgekristalliseerd. Zij hangen deels samen met de neurochirurgische bereikbaarheid van de overeenkomstige corticale gebieden. De in- en exclusiecriteria die

gehanteerd worden in de 2 centra zijn weergegeven in *Tabel 3*, pagina 130.

Pre- en perioperatieve lokalisatie van de motorische cortex

Een optimale lokalisatie van de stimulatie-elektrode is van groot belang voor een goed effect van de behandeling.¹⁶ De negatieve elektrode (kathode) moet zo dicht mogelijk boven het deel van de motorische cortex worden geplaatst dat somatotopisch overeenkomt met het pijnlijke gebied. Tijdens de neurochirurgische implantatie van de elektrode kan dit gebied in kaart gebracht worden door middel van N. medianus 'somato-sensory evoked potentials' (SSEP). Het is hierbij wel van belang om ook preoperatief een SSEP te verrichten om zeker te zijn dat deze opwekbaar is.

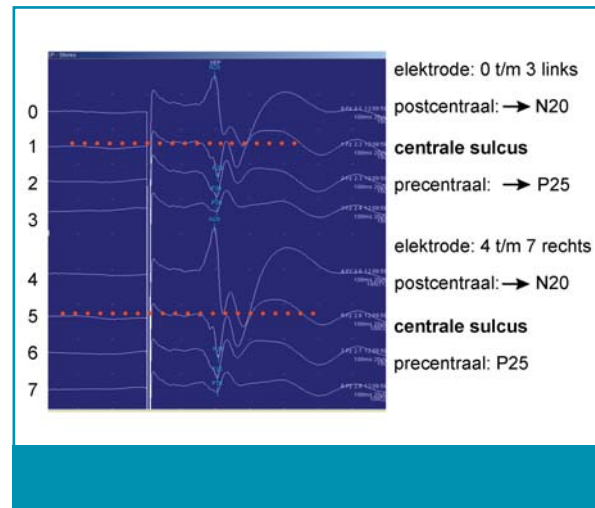
Daarnaast is een aantal andere technieken beschreven om de optimale stimulatieplaats preoperatief te bepalen: functionele MRI (fMRI) en transcraniële magnetische stimulatie (TMS). Bij fMRI wordt het deel van de motorische cortex dat somatotopisch overeenkomt met het pijnlijke gebied gedetecteerd door middel van een toegenomen MRI-sigitaal tijdens de bewegingen van het pijnlijke lichaamsdeel. Met TMS wordt de juiste stimulatieplaats gevonden als dié plaats waar preoperatieve stimulatie een motorische reactie geeft in het aangedane gebied en repetitieve TMS (rTMS) een pijnvermindering van het pijnlijke lichaamsdeel veroorzaakt.^{25,26}

Stimulatie-elektrode

De in onze studie gebruikte stimulatie-elektrode is een 8-polige plaaielektrode, waarbij de polen in 2 rijen van 4 zijn gerangschikt (Medtronic, Minneapolis, Verenigde Staten). De afmetingen zijn: dikte 2 mm, lengte 25 mm en breedte 6 mm. De 8 polen bieden veel mogelijkheden om te stimuleren door combinaties te maken tussen polen in dezelfde rij en tussen polen in verschillende rijen. Zo kan getracht worden door verschillende combinaties van polariteit het optimale corticale gebied te stimuleren. Daarnaast kan gevarieerd worden in frequentie, pulsbreedte en amplitude om het optimale pijnstillende effect te verkrijgen (zie *Figuur 1*).

Plaatsing van de elektrode

Ofschoon goede preoperatieve lokalisatie van de motorische cortex in de meeste gevallen minimaal invasieve chirurgie mogelijk maakt, is daar in deze studie in eerste instantie niet voor gekozen en wordt een craniotomie verricht.²⁰ Door middel van fMRI of TMS kan bepaald worden waar een klein botven-

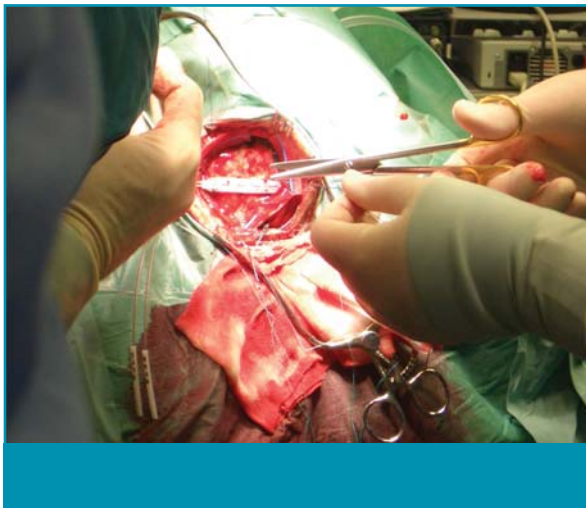

Figuur 2. Aan de polariteit van de potentialen is de lokalisatie van de sulcus centralis af te leiden. De grid wordt, indien nodig, door de neurochirurg steeds verplaatst totdat de juiste positie is gevonden. Een duidelijk zichtbare N20 (postcentraal) met een faseomkering P25 geeft de lokalisatie van de centrale sulcus aan (rode stippellijn).

ster gecreëerd wordt. Perioperatieve SSEP geven een optimale lokalisatie van de sulcus centralis. Van het deel van de postcentrale cortex waar de duidelijkste respons van het aangedane lichaamsdeel wordt opgezocht (N20; gyrus postcentralis; handareaal van sensorische cortex) wordt het overeenkomende motorische-cortexgebied gevonden door een faseomkering van de SSEP-respons (P25; gyrus precentralis; handareaal van motorische cortex; zie *Figuur 2*). De elektrode wordt epiduraal dwars over de sulcus heen over het somatotopisch met de pijnlijke regio corresponderende gebied geplaatst (zie *Figuur 3*, pagina 133). Vervolgens wordt de juiste lokalisatie gecontroleerd met 'motor evoked potentials' (MEP) door elektrische stimulatie met verschillende configuraties via de aangebrachte elektrode. Indien hierbij epileptische insulten optreden, kunnen deze direct gecoupeerd worden door een koude spoelvloeistof op de dura te appliceren. Mocht dit onvoldoende effect hebben, dan kan een intraveneus anti-epilepticum gegeven worden. De ingreep geschiedt onder algehele anesthesie; het is echter mogelijk de ingreep met proefstimulatie onder lokale anesthesie te doen. De elektrode wordt via een subcutane tunnel naar buiten geleid om verdere proefstimulatie mogelijk te maken.¹⁹

Periode van proefstimulatie

Als enkele dagen na implantatie van de elektrode de wondpijn is afgenomen, kan gestart worden met de proefstimulatie. Deze proefstimulatie gebeurt met



Figuur 3. Plaatsing van motorecortexstimulatie (MCS)-elektrode epiduraal dwars over de sulcus, op het somatotopisch corresponderende deel van de motorische cortex.

een stroomsterkte lager dan de prikkel drempel ('subthreshold') voor het opwekken van motorische reacties. De patiënt neemt geen directe sensaties van stimulatie waar, omdat de effecten op de pijn pas na enige minuten optreden. Dit bevestigt de veronderstelling dat het pijnverminderende effect indirect tot stand komt via dieper gelegen baansystemen. De geleidelijke afname van het pijnstillende effect gedurende een aantal uren, of soms dagen past hier ook bij. Diverse verschillende stimulatie-instellingen zijn mogelijk, waarbij alle 8 polen van de elektrode gebruikt kunnen worden. Amplitude, frequentie en pulsbreedte kunnen vervolgens gevarieerd worden. Volgens een standaard protocol wordt per patiënt bekeken welke stimulatie het beste effect heeft. Het kan 10-20 dagen duren voordat de optimale instelling is gevonden, waarbij onder andere de elektrodepositie en de dikte van de omringende liquorlaag een belangrijke rol spelen. Door variatie in de polariteit tussen de punten op de elektrode die epiduraal is aangebracht, wordt gezocht naar een combinatie die minstens 50% pijnreductie geeft. Dit wordt beoordeeld aan de hand van de VAS-score en gestandaardiseerde vragenlijsten.²⁷ Daarnaast wordt de patiënt door verpleegkundigen tijdens de klinische fase geobserveerd.

Inbrengen en aansluiten van de stimulator

Pas als de proefstimulatie een aanzienlijke vermindering van de pijn geeft (in dit onderzoek gesteld op VAS-reductie van $\geq 50\%$), wordt de definitieve stimulator geïmplant. Dit vond bij de huidige

patiënten plaats in de subcutis van de thoraxwand. De stimulator wordt met een subcutane verlengkabel verbonden met de epidurale elektrode, waarna de patiënt zelf binnen vooraf ingestelde grenzen de stimulator kan aan- en uitzetten. Hij of zij kan daarbij beoordelen hoe het pijnstillende effect is, wanneer het optreedt en hoe lang het voortduurt. Poliklinisch wordt regelmatig de instelling gecontroleerd en zonodig bijgesteld.

Patiëntillustratie

Ter illustratie van diagnostiek en behandeling, zoals hier beschreven, wordt een patiënt die binnen dit observationele onderzoek is behandeld nader besproken. Een 57-jarige man had sinds 10 jaar last van aangezichtspijn links. Deze pijn was constant aanwezig en nam toe bij aanraking, warm water of koude wind. Geleidelijk aan was de pijn onverdraaglijk geworden. Een MRI van het cerebrum liet geen afwijkingen zien. Medicamenteuze behandeling (paracetamol, meloxicam, gabapentine), glycerolinjecties in het gasser-ganglion, een sweetprocedure, een janettaoperatie, en stereotactische neurochirurgie waren al verricht met slechts een tijdelijke vermindering van de klachten. Bij presentatie was de pijn continu aanwezig, met een VAS-score van 10. De pijn werd beschreven als een gevoel alsof er de hele dag hete naalden in zijn linkergelaat prikten, en hij had een brandend gevoel in de linkermondholte. Bij onderzoek werd een verminderde sensibiliteit van het gebied van N. V1, V2 en in mindere mate van N. V3 gevonden. Er was sprake van allodynie in alle takken van N. V. Er waren geen aanwijzingen voor een parese van de gelaatsspieren. De diagnose atypische aangezichtspijnklachten na diverse invasieve behandelingen van trigeminusneuralgie werd gesteld.

In verband met de intensiteit van de pijnklachten en de beperking van functioneren hierdoor werd besloten om de patiënt voor MCS in aanmerking te laten komen. Om de locatie van de stimulatie-elektrode vast te stellen, werd preoperatief een fMRI en een neuronavigatiescan verricht. Een SSEP liet normale corticale responsen zien na stimuleren van de N. medianus beiderzijds, en van de N. trigeminus (N. V) links. Via craniotomie rechts pariëtaal werd een motorecortexstimulatie-elektrode geplaatst onder SSEP-monitoring. Dit verliep ongecompliceerd. De proefstimulatie werd gestart op de 2^e dag postoperatief. Aanvankelijk gaf dit in wisselende mate een vermindering van de pijn en allodynie, en na enkele dagen werd het effect stabiel. Twee weken na plaatsing van de elektrode werd de stimulator geïnternaliseerd. Dit postoperatieve beloop werd gecompliceerd door

Aanwijzingen voor de praktijk

1. Patiënten met ernstige, invaliderende, therapieresistente centrale neuropatische pijn of trigeminusneuralgie kunnen pijnreductie ervaren na elektrische stimulatie van de motorische cortex (motorcortexstimulatie; MCS).
2. Bij MCS wordt de motorische cortex gestimuleerd met een prikkelintensiteit lager dan die nodig is voor het opwekken van motorische reacties. Vermindering van de pijn vindt waarschijnlijk plaats door suppressie van thalame neuronale hyperactiviteit.
3. Meerdere studies laten zien dat MCS bij globaal 50% van het aantal behandelde patiënten met centrale of aangezichtspijn een goed effect op de pijn heeft (reductie van VAS-score van minstens 50%). Beperkingen van deze studies zijn de kleine aantallen patiënten en de korte follow-upduur.
4. Prognostisch gunstige factoren voor een goed effect van MCS zijn mogelijk: trigeminusneuralgie, centrale pijn in aangezicht of bovenste extremiteit, en afwezigheid van parese van het pijnlijke lichaamsdeel.
5. Behandelingen met MCS dienen voorsnog in trialverband plaats te vinden om de effectiviteit in grotere patiëntengroepen en op de lange termijn te kunnen beoordelen.
6. Patiënten die in aanmerking komen voor MCS gezien de genoemde criteria kunnen verwezen worden naar het Pijncentrum van het Universitair Medisch Centrum St Radboud te Nijmegen of het Universitair Medisch Centrum Groningen.

een eenmalig gegeneraliseerd epileptisch insult. De pijnvermindering was gedurende de follow-up van 2 jaar stabiel. De patiënt kon zijn pijnmedicatie verminderen. Een objectieve beoordeling van de pijn na die periode werd bemoeilijkt door een inmiddels ontstane cervicale radiculopathie, met pijnklachten in nek en rechterarm. Het beloop bij deze patiënt heeft laten zien dat niet direct postoperatief gestimuleerd moet worden. Het lijkt verstandig om 1-2 dagen rust te houden tussen operatie en proefstimulatie om epileptische insulden te voorkomen. De interactie tussen prikkeling van het hersenoppervlak bij het starten van de stimulatie en de veranderingen in prikkelbaarheid ten gevolge van de toediening van anesthetica kunnen aanleiding geven tot een insult.

Conclusie

MCS lijkt een redelijke behandelingsoptie te zijn bij patiënten met ernstige, therapieresistente en invaliderende centrale of aangezichtspijn. Mogelijke bijwerkingen zijn epileptische insulden tijdens of direct na plaatsing van de elektrode en gedurende per-/post-

operatieve proefstimulatie, bloeding in de operatiewond en het optreden van een wondinfectie. De meeste studies waarin een goed effect van MCS op centrale of aangezichtspijn werd gevonden, hebben een korte follow-up. Omdat het vaak redelijk jonge patiënten betreft, is het van belang te onderzoeken wat de effecten en complicaties van MCS na 10 tot 20 jaar zijn. Om die reden én om meer duidelijkheid te krijgen over prognostische factoren en over de effectiviteit van MCS in grotere groepen patiënten lijkt het zinvol MCS-behandelingen alleen in trialverband te laten plaatsvinden.

De 2 neurochirurgische centra die de afgelopen jaren een 10-tal patiënten in Nederland met MCS hebben behandeld, gaan hiermee door, opnieuw binnen een open observationele studie. De plannen voor de toekomst zijn vooral gericht op het voorspellen van effectiviteit van MCS bij deze patiëntencategorieën. Het voorspellende effect van rTMS zou hier aan kunnen bijdragen. Patiënten met centrale pijn die in aanmerking komen voor MCS volgens de in- en exclusiecriteria kunnen verwezen worden naar de multidisciplinaire pijnbehandelcentra van beide ziekenhuizen.

Verwijsinformatie

Pijncentrum Universitair Medisch Centrum St Radboud, dhr. dr. R.T.M. van Dongen, anesthesioloog, 550 Pijnbehandelcentrum, Postbus 9101, 6500 HB Nijmegen. Pijncentrum Universitair Medisch Centrum Groningen, dhr. dr. M. van Wijhe, anesthesioloog, afdeling Anesthesiologie, Postbus 30.001, 9700 RB Groningen.

Voor meer informatie: Twin-Instituut voor Neuro-modulatie, Postbus 66, 6560 AB Groesbeek, twin@neuromodulation.nl, www.neuromodulation.nl

Referenties

1. Nicholson BD. Evaluation and treatment of central pain syndromes. *Neurology* 2004;62:S30-6.
2. Andersen G, Vestergaard K, Ingeman-Nielsen M, Jensen TS. Incidence of central post-stroke pain. *Pain* 1995;61:187-93.
3. Coffey RJ. Deep brain stimulation for chronic pain: results of two multicenter trials and a structured review. *Pain Med* 2001;2:183-92.
4. Rasche D, Rinaldi PC, Young RF, Tronnier VM. Deep brain stimulation for the treatment of various chronic pain syndromes. *Neurosurg Focus* 2006;21:E8.
5. Marchand S, Kupers R, Bushnell C, Duncan G. Analgesic and placebo effects of thalamic stimulation. *Pain* 2003;105:481-8.
6. Lende RA, Kirsch WM, Druckman R. Relief of facial pain after combined removal of precentral and postcentral cortex. *J Neurosurg* 1971;34:537-43.
7. Lenz FA, Kwan HC, Dostrovsky JO, Tasker RR. Characteristics of the bursting pattern of action potentials that occurs in the thalamus of patients with central pain. *Brain Res* 1989;496:357-60.
8. Gorecki J, Hirayama T, Dostrovsky JO, Tasker RR, Lenz FA. Thalamic stimulation and recording in patients with deafferentation and central pain. *Stereotact Funct Neurosurg* 1989;52:219-26.
9. Lenz FA, Tasker RR, Dostrovsky JO, Kwan HC, Gorecki J, Hirayama T, et al. Abnormal single-unit activity recorded in the somatosensory thalamus of a quadriplegic patient with central pain. *Pain* 1987;31:225-36.
10. Rinaldi PC, Young RF, Albe-Fessard D, Chodakiewicz J. Spontaneous neuronal hyperactivity in the medial and intralaminar thalamic nuclei of patients with deafferentation pain. *J Neurosurg* 1991;74:415-21.
11. Hardy SG, Haigler HJ. Prefrontal influences upon the mid-brain: a possible route for pain modulation. *Brain Res* 1985;339:285-93.
12. Hardy SG. Analgesia elicited by prefrontal stimulation. *Brain Res* 1985;339:281-4.
13. Maarrawi J, Peyron R, Mertens P, Costes N, Magnin M, Sindou M, et al. Motor cortex stimulation for pain control induces changes in the endogenous opioid system. *Neurology* 2007;69:827-34.
14. Garcia-Larrea L, Peyron R. Motor cortex stimulation for neuropathic pain: From phenomenology to mechanisms. *Neuroimage* 2007;37:S71-9.
15. Garcia-Larrea L, Peyron R, Mertens P, Gregoire MC, Lavenne F, Le Bars D, et al. Electrical stimulation of motor cortex for pain control: a combined PET-scan and electrophysiological study. *Pain* 1999;83:259-73.
16. Nguyen JP, Lefaucheur JP, Decq P, Uchiyama T, Carpentier A, Fontaine D, et al. Chronic motor cortex stimulation in the treatment of central and neuropathic pain. Correlations between clinical, electrophysiological and anatomical data. *Pain* 1999;82:245-51.
17. Nguyen JP, Lefaucheur JP, Le Guerinel C, Eizenbaum JF, Nakano N, Carpentier A, et al. Motor cortex stimulation in the treatment of central and neuropathic pain. *Arch Med Res* 2000;31:263-5.
18. Saitoh Y, Shibata M, Hirano S, Hirata M, Mashimo T, Yoshimine T. Motor cortex stimulation for central and peripheral deafferentation pain. Report of eight cases. *J Neurosurg* 2000;92:150-5.
19. Carroll D, Joint C, Maartens N, Shlugman D, Stein J, Aziz TZ. Motor cortex stimulation for chronic neuropathic pain: a preliminary study of 10 cases. *Pain* 2000;84:431-7.
20. Brown JA, Pilitsis JG. Motor cortex stimulation for central and neuropathic facial pain: a prospective study of 10 patients and observations of enhanced sensory and motor function during stimulation. *Neurosurgery* 2005;56:290-7.
21. Nuti C, Peyron R, Garcia-Larrea L, Brunon J, Laurent B, Sindou M, Mertens P. Motor cortex stimulation for refractory neuropathic pain: four year outcome and predictors of efficacy. *Pain* 2005;118:43-52.
22. Rasche D, Ruppolt M, Stippich C, Unterberg A, Tronnier VM. Motor cortex stimulation for long-term relief of chronic neuropathic pain: a 10 year experience. *Pain* 2006;121:43-52.
23. Saitoh Y, Yoshimine T. Stimulation of primary motor cortex for intractable deafferentation pain. *Acta Neurochir Suppl* 2007;97:51-6.
24. Franzini A, Ferrolli P, Dones I, Marras C, Broggi G. Chronic motor cortex stimulation for movement disorders; a promising perspective. *Neurol Res* 2003;25:123-6.
25. Migita K, Uozumi T, Arita K, Monden S. Transcranial magnetic coil stimulation of motor cortex in patients with central pain. *Neurosurgery* 1995;36:1037-9.
26. Lefaucheur JP, Hatem S, Nineb A, Menard-Lefaucheur I, Wendling S, Keravel Y, et al. Somatotopic organization of the analgesic effects of motor cortex rTMS in neuropathic pain. *Neurology* 2006;67:1998-2004.
27. Melzack R. The McGill Pain Questionnaire: major properties and scoring methods. *Pain* 1975;1:277-99.