

PDF hosted at the Radboud Repository of the Radboud University Nijmegen

The following full text is a publisher's version.

For additional information about this publication click this link.

<http://hdl.handle.net/2066/69299>

Please be advised that this information was generated on 2019-03-20 and may be subject to change.

Van psychiatrisch symptoom tot paraneoplastisch syndroom

S.T. DE BOT, L.D.A. DORRESTEIJN, C.A. HAAXMA, A.C. KAPPELLE,
B.P.C. VAN DE WARRENBURG

SAMENVATTING Twee patiënten, een 38-jarige man en een 32-jarige vrouw, werden opgenomen op een afdeling Psychiatrie. De eerste patiënt had stemmingsstoornissen, persoonlijkheidsveranderingen en onbegrepen lichamelijke klachten. Uiteindelijk werd de diagnose paraneoplastische cerebellaire degeneratie bij de ziekte van Hodgkin gesteld. De tweede patiënt presenteerde zich met een psychose en een paniekstoornis; deze bleken te berusten op een limbische encefalitis bij ovariumteratomen. Deze casussen illustreren dat paraneoplastische neurologische syndromen zich kunnen presenteren met psychiatrische symptomen, hetgeen het vroeg stellen van de diagnose kan bemoeilijken.

[TIJDSCHRIFT VOOR PSYCHIATRIE 50(2008)9, 603-609]

TREFWOORDEN antistoffen, paraneoplastisch neurologisch syndroom, psychiatrische presentatie

Paraneoplastische neurologische syndromen (PNS'en) zijn immuungemedieerde neurologische ziektebeelden die optreden bij een tumor elders in het lichaam. Zowel het centrale als het perifere zenuwstelsel kan daarbij aangedaan zijn. De ontdekking van onconeuronale antistoffen wees op een onderliggend auto-immuunmechanisme (Graus e.a. 1985). Internationale criteria voor PNS hebben het stellen van de diagnose vergemakkelijkt en geüniformeerd (Graus e.a. 2004). Toch is het herkennen van een PNS in de praktijk niet eenvoudig: het zijn relatief zeldzame beelden, de presentatie is zeer pleomorfe, de tumoren waarbij ze kunnen optreden, zijn talrijk en het tijdsinterval tussen PNS en tumordetectie is sterk variabel. Het stellen van de diagnose PNS is van belang om onnodige diagnostiek te voorkomen en snelle behandeling van de onderliggende maligniteit in te kunnen stellen. Een psychiatrische presentatie van PNS is relatief onbekend en kan het toch al zo

lastige diagnostische proces verder bemoeilijken. Aan de hand van twee ziektegeschiedenissen gaan wij in op de relevante aspecten van deze syndromen.

GEVALSBESCHRIJVINGEN

Patiënt A Een 38-jarige man was meerdere keren opgenomen op de psychiatrische afdeling van een algemeen ziekenhuis (PAAZ) wegens stemmingsstoornissen en persoonlijkheidsveranderingen, met onrust, agitatie, weinig eetlust en slecht slapen. Hij wilde thuis niet eten en lag dagen op bed. Recent had patiënt zijn vriendin verloren (door suïcide) en hij had financiële problemen. Er werd direct gestart met vitamine B-suppletie en hij kreeg olanzapine voor de nacht. Daarbij waren er tevens stemmingsstoornissen, waarvoor behandeling met citalopram gestart werd, en er werden cluster B-persoonlijkheds-

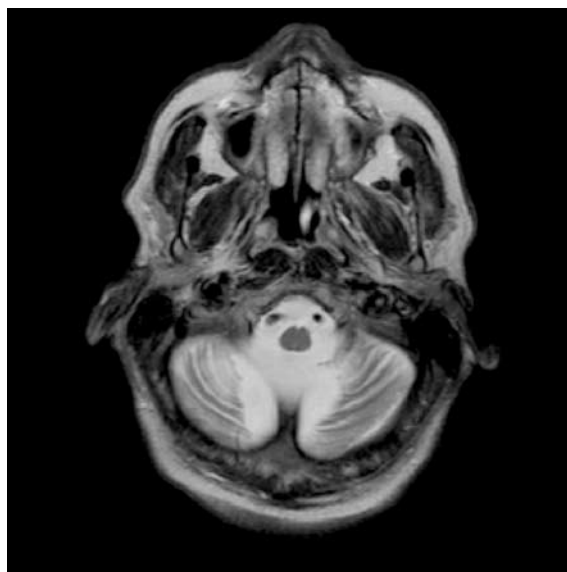trekken vastgesteld. Daarnaast waren er lichamelijke klachten, bestaande uit coördinatie- en articulatieproblemen, dubbelzien, trillen van de handen en sterk gewichtsverlies. Aanvankelijk waren er inconsistenties bij het neurologisch onderzoek, en werden, mede door eerdergenoemde psychiatrische problematiek, de lichamelijke klachten toegeschreven aan een mogelijke conversie, dan wel aan bijwerkingen van zijn medicatie; het gewichtsverlies zou te verklaren zijn door de depressie. Zijn voorgeschiedenis vermeldde een depressie en gebruik van ecstasy en cannabis; tevens had hij hypertensie en hypercholesterolemie. De familieanamnese vermeldde de ziekte van Hodgkin bij zijn vader.

Patiënt werd driekwart jaar na de opname op de PAAZ opgenomen op de afdeling Neurologie wegens progressie van zijn klachten. Bij opname was patiënt licht ontremd, zonder geheugenproblemen. Behalve vermoeidheidsklachten en af en toe braken had hij een gewichtsverlies van 60 kg (hij woog 120 kg) in 1,5 jaar. Bij onderzoek werd een bleke, verwaarloosde, cachectische man gezien, met dubbelzien in alle richtingen en een eerste-graads nystagmus; ernstige cerebellaire dysartrie; extremitetsataxie; ernstige rompataxie met een onvermogen tot lopen; een sokvormig gestoorde vibratiezin en afwezige achillespeesreflexen.

Met als neurologisch hoofdsymptoom een progressief cerebellair syndroom werd aanvullende diagnostiek ingezet. Het laboratoriumonderzoek gaf geen aanwijzingen voor schildklierlijden, vitaminedeficiënties, infectieuze oorzaken, de ziekte van Wilson, lysosomale stapelingsziekten of erfelijke cerebellaire degeneraties. Het onderzoek naar onconeuronale antistoffen in serum en liquor gaf tweemaal een negatieve uitslag. De liquor toonde 31 leukocyten zonder maligne cellen. Het elektromyogram (EMG) toonde een gemengde polyneuropathie. Een MRI-scan van de hersenen, met contrastvloeistof, liet alleen cerebellaire atrofie zien (zie figuur 1).

Het vermoeden van een PNS, van het type subacute cerebellaire degeneratie (SCD), werd gesteund door de bevindingen op het echogram en

FIGUUR 1 MRI-opname van het cerebrum van patiënt A (T_2 -gewogen transversale opname): cerebellaire atrofie gekenmerkt door verwijding van de foliae en toename van de omringende liquorruimte



de CT-scan van het abdomen, waarop een splenomegalie en vergrote, aankleurende lymfeklieren retroperitoneaal en para-aortaal te zien waren. Uiteindelijk bevestigde, na ruim 20 weken, een tweede excisiebiopt van een retroperitoneale klier de diagnose ziekte van Hodgkin (nodulair-scleroserende type). Er werd direct gestart met chemotherapie (adriamycine, bleomycine, vinblastine en dacarbazine) in combinatie met i.v. immunoglobulines. Hierop kwam de ziekte van Hodgkin in complete remissie. Echter, patiënt moest in een verpleeghuis worden opgenomen wegens persisterend ernstig cerebellair syndroom.

Patiënte B Een 32-jarige vrouw, met in de voorgeschiedenis sarcoïdose stadium 1, werd opgenomen op de PAAZ. Sinds twee weken zag zij 'vreemde gezichten' bij mensen in haar omgeving en zij had het gevoel 'de grip op de werkelijkheid te verliezen'. Vanwege ernstige paniekaanvallen kreeg zij antipsychotica. Toen zij echter epileptische insulten kreeg, werd patiënte naar de afdeling Neurologie overgeplaatst.

Bij onderzoek lag patiënte in foetushouding, was afwerend en angstig en gilte voortdurend. Er waren geen lateraliseringsverschijnselen bij neurologisch onderzoek. Korte tijd later daalde haar bewustzijn. Patiënte werd dientengevolge respiratoir insufficiënt, waarop zij geïntubeerd werd. Er werd gestart met toediening van valproïnezuur i.v. omdat klinische voortdurende epileptische insulten vermoed werden.

Gezien de voorgeschiedenis werd in eerste instantie gedacht aan neurosarcoïdose, maar de MRI-scan van het cerebrum toonde geen afwijkingen, behoudens een wat gezwollen parahippocampale regio aan de rechter zijde (figuur 2, a).

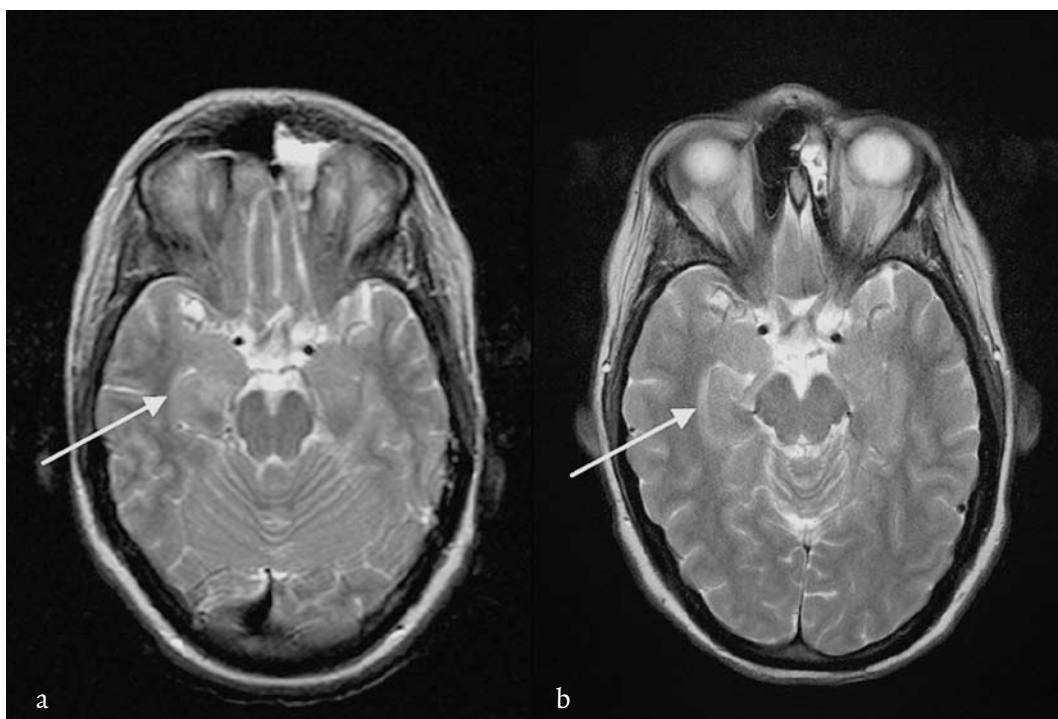
De combinatie van een zich snel ontwikkelend psychiatrisch beeld bij een tevoren gezonde vrouw met epileptische insulten en de bevindingen op MRI leidde tot het vermoeden van een limbische encefalitis (LE). Liquoronderzoek toonde bij herhaling oligoklonale banden, zonder pleiocytose. Zij werd behandeld met methylprednisolon

1000 mg i.v. gedurende 3 dagen en 60 mg oraal prednison gedurende 1 week, zonder resultaat.

Ondanks de afwezigheid van onconeuronale antistoffen in serum en liquor werd er uitgebreid onderzoek gedaan naar een mogelijke onderliggende maligniteit. Op een CT-scan van het abdomen werd in beide ovaria een ruimte-innemende afwijking gezien. Acht weken na het begin van de klachten werd een bilaterale adnexectomie verricht. Histologisch onderzoek toonde immature teratomen, die radicaal verwijderd bleken. Adjuvante chemotherapie werd om die reden niet zinvol geacht.

Geleidelijk herstelde patiënte, met uitzondering van krachtverlies en ernstige spieratrofie van beide benen. Het EMG toonde een gegeneraliseerd (paraneoplastisch) motorisch voorhoornlijden. Na twee maanden werd opnieuw een MRI-scan van het cerebrum gemaakt, die volumeafname van de hippocampusregio rechts liet zien (zie figuur 2, b), passend bij een doorgemaakte LE. Begin septem-

FIGUUR 2 Patiënte B, MRI van het cerebrum (T_2 -gewogen transversale opnamen): zwelling (a) en later volumeafname (b) van de rechter parahippocampale regio



ber kon patiënte worden overgeplaatst naar een revalidatiecentrum; zij had toen nog persisterende geheugenproblemen, lichte gedragsstoornissen en een matige lichamelijke conditie. Uiteindelijk herstelde zij vrijwel restloos.

BESPREKING

Paraneoplastisch neurologisch syndroom en onconeuronale antistoffen Bij ongeveer 70% van de patiënten met een PNS zijn de neurologische symptomen de eerste manifestatie van een nog onontdekte maligniteit (Shams'ili e.a. 2003; Sillevius Smitt e.a. 1998). Toch wordt bij 20% van de patiënten uiteindelijk nooit een tumor gevonden, zelfs niet bij post-mortemonderzoek; waarschijnlijk door onderdrukking van de tumorgroei door het immuunsysteem (Darnell & DeAngelis 1993; Rees 2004).

PNS'en zijn in essentie auto-immuunaandoeningen waarbij antigenen van de tumor leiden tot een immuunreactie. De gevormde antistoffen kruisreageren vervolgens met – op de celmembranen aanwezige – antigenen van het centrale of perifere zenuwstelsel (Darnell & Posner 2003; Sillevius Smitt e.a. 1998). Bij PNS'en waarbij de antistoffen gericht zijn tegen intracellulaire antigenen zijn er aanwijzingen dat niet de antistoffen, maar

andere immuunmediatoren het zenuwstelsel beschadigen (Sillevius Smitt e.a. 1995). Er zijn inmiddels meerdere van dergelijke onconeuronale of paraneoplastische antistoffen gekarakteriseerd, waarbij een aantal antistoffen in eniger mate specifiek is voor de onderliggende tumor en het ermee samenhangende PNS (De Beukelaar & Sillevius Smitt 2006; Graus e.a. 2004). Screeningsonderzoek op deze antistoffen heeft de diagnostiek naar PNS en onderliggende maligniteiten een stuk vereenvoudigd. De specificiteit van deze screening is weliswaar 90-100%, maar de sensitiviteit is slechts 50-60%, waardoor er regelmatig fout-negatieve uitslagen vóórkomen, zoals ook bij onze patiënten het geval was (Honorat & Antoine 2007; Graus e.a. 2004). In de praktijk vindt men bij slechts 50% van de patiënten met een paraneoplastisch cerebellaire degeneratie en bij 60% in geval van paraneoplastische LE dergelijke onconeuronale antistoffen (Vedeler e.a. 2006).

Liquoronderzoek toont vaak specifieke tekenen van inflammatie: een verhoogde eiwitconcentratie, pleiocytose en/of oligoklonale banden (Vedeler e.a. 2006).

Psychiatrische presentatie Subacute cerebellaire degeneratie en limbische encefalitis zijn klassieke PNS'en (tabel 1; Dropcho 2005; Graus

TABEL 1	Paraneoplastische neurologische syndromen (PNS)
Klassieke neurologische PNS	Overige neurologische PNS
limbische encefalitis	hersensstamencefalitis
encefalomyelitis	stiff person syndroom
subacute cerebellaire degeneratie	neuritis optica
opsoclonus-myoclonus	paraneoplastische visuele syndromen
subacute sensore neuronopathie	necrotiserende myelopathie
chronische gastro-intestinale	motoor voorhoornlijden
pseudo-obstructie	neuropathie met vasculitis
(autonome neuropathie)	neuropathie met paraproteïnemie
lambert-eatonmyastheniesyndroom	acute sensomotore polyneuropathie
dermatomyositis	guillain-barrésyndroom
	brachiale neuritis
	subacute/chronische sensomotore neuropathie
	acute pan-dysautonomie (autonome neuropathie)
	myasthenia gravis
	acute necrotiserende myopathie
	neuromyotonie

e.a. 2004). Bij de door ons beschreven patiënten was er een voornamelijk psychiatrische presentatie, waardoor beiden aanvankelijk op een afdeling psychiatrie werden opgenomen. Psychiatrische symptomen bij subacute cerebellaire degeneratie, een puur cerebellair syndroom, zijn niet eerder beschreven. Wel zijn bij de ziekte van Hodgkin psychiatrische symptomen beschreven als uiting van een paraneoplastische limbische encefalitis: het opheliasyndroom (Deodhare e.a. 1996; Olmos e.a. 2007). Bij patiënt A waren er echter klinisch noch bij beeldvormend onderzoek overtuigende aanwijzingen voor LE. De psychiatrische voor geschiedenis van patiënt was misleidend: de klachten werden in eerste instantie vooral gezien als passend bij een conversie, in combinatie met cluster B-persoonlijkheidstrekken en een stemmingsstoornis; die laatste was ook de aanvankelijke verklaring voor het gewichtsverlies. De diagnose conversie bleek achteraf niet juist.

Een psychiatrische presentatie bij paraneoplastische LE is wel eerder beschreven, meestal in de vorm van verwardheid, psychoses en stoornissen in gedrag en kortetermijngeheugen (Lee e.a. 2003; Voltz 2007). Deze symptomen gaan vaak samen met subacuut ontstane epileptische insul ten (Gultekin e.a. 2000). Bij een dergelijke presentatie worden vaker immature ovariumteratomen gevonden (Lee e.a. 2003; Stein-Wexler e.a. 2005). Recent is een op LE gelijkende paraneoplastische encefalitis beschreven bij jonge vrouwen met een ovariumteratoom, waarbij er antistoffen zijn gevonden gericht tegen de N-methyl-D-aspartaat(NMDA)-receptor (Dalmau e.a. 2007). Hierbij zijn er ook vaker bewustzijnsdalingen, die tijdelijke beademing en opname op de intensive care noodzakelijk maken. Het is zeer aannemelijk dat onze patiënte aan deze vorm van PNS leed. Echter, toen deze casus zich voordeed, waren dit subtype LE en het ermee samenhangende antilichaam nog niet bekend.

Behandeling Hoewel men gezien de immunopathogenese van PNS anders zou verwachten, zijn de resultaten van immuunmodulerende

therapie wisselend en vaak teleurstellend (Keime-Guibert e.a. 2000). Bij een aantal PNS'en, waaronder LE, zou er een gunstig effect zijn van bijvoorbeeld prednison (Voltz 2002). Het effect van deze behandeling bij onze patiënt B was in eerste instantie teleurstellend. Echter, zoals het geval was bij de meeste adequaat behandelde patiënten met een anti-NMDA-receptorpositief PNS in een recente studie (Dalmau e.a. 2007), is ook onze patiënte uiteindelijk vrijwel restloos hersteld.

Bij alle PNS'en geldt dat het opsporen en het zo snel mogelijk behandelen van de onderliggende tumor tot nu toe het effectiefst zijn voor het verbeteren van de neurologische prognose (Vedeler e.a. 2006). Niet zelden overlijden patiënten toch aan de gevolgen van de primaire tumor, door progressie van het PNS of door toxiciteit van de (chemo)therapie (Sillevis Smitt e.a. 2007).

CONCLUSIE

Paraneoplastische neurologische syndromen kunnen zich presenteren met een psychiatrisch beeld. In geval van een (sub)acuut ontstaan en snelle progressie, zeker bij patiënten die tevoren geen psychische klachten hadden, moet men hieraan denken. Onconeuronale antistoffen kunnen daarbij nuttig zijn, maar een negatieve uitslag sluit de diagnose zeker niet uit.

LITERATUUR

- Beukelaar, J.W. de, & Sillevis Smitt, P.A.E. (2006). Managing paraneoplastic neurological disorders. *The Oncologist*, 11, 292-305.
- Dalmau, J., Tüzün, E., Wu, H.Y., e.a. (2007). Paraneoplastic anti-N-methyl-D-aspartate receptor encephalitis associated with ovarian teratoma. *Annals of Neurology*, 61, 25-36.
- Darnell, R.B., & DeAngelis, L.M. (1993). Regression of small-cell lung carcinoma in patients with paraneoplastic neuronal antibodies. *Lancet*, 341, 21-22.
- Darnell, R.B., & Posner, J.B. (2003). Paraneoplastic syndromes involving the nervous system. *The New England Journal of Medicine*, 349, 1543-1554.
- Deodhare, S., O'Connor, P., Ghazarian, D., e.a. (1996). Paraneoplastic limbic encephalitis in Hodgkin's disease. *The Canadian Journal*

- of *Neurological Sciences*, 23, 138-140.
- Dropcho, E.J. (2005). Update on paraneoplastic syndromes. *Current opinion in Neurology*, 18, 331-336.
- Graus, F., Cordon-Cardo, C., Posner, J.B. (1985). Neuronal antinuclear antibody in sensory neuronopathy from lung cancer. *Neurology*, 35, 538-543.
- Graus, F., Delattre, J.Y., Antoine, J.C., e.a. (2004). Recommended diagnostic criteria for paraneoplastic neurological syndromes. *Journal of Neurology, Neurosurgery, and Psychiatry*, 75, 1135-1140.
- Gultekin, S.H., Rosenfeld, M.R., Voltz, R., e.a. (2000). Paraneoplastic limbic encephalitis: neurological symptoms, immunological findings and tumour association in 50 patients. *Brain*, 123, 1481-1494.
- Honnorat, J., & Antoine, J.C. (2007). Paraneoplastic neurological syndromes. *Orphanet Journal of Rare Diseases*, 4, 2-22. (open access Biomed Central).
- Keime-Guibert, F., Graus, F., Fleury, A., e.a. (2000). Treatment of paraneoplastic neurological syndromes with antineuronal antibodies (anti-Hu, anti-Yo) with a combination of immunoglobulins, cyclophosphamide, and methylprednisolone. *Journal of Neurology, Neurosurgery, and Psychiatry*, 68, 479-482.
- Lee, A.C., Ou, Y., Lee, W.K., e.a. (2003). Paraneoplastic limbic encephalitis masquerading as chronic behavioural disturbance in an adolescent girl. *Acta Paediatrica*, 92, 506-509.
- Olmos, D., Rueda, A., Jurado, J.M., e.a. (2007). Presentation of Hodgkin's lymphoma with Ophelia syndrome. *Journal of Clinical Oncology*, 25, 1802-1803.
- Rees, J.H. (2004). Paraneoplastic syndromes: when to suspect, how to confirm, and how to manage. *Journal of Neurology, Neurosurgery, and Psychiatry*, 75 (suppl. ii), ii43-ii50.
- Shams'ili, S., Grefkens, J., de Leeuw, B., e.a. (2003). Paraneoplastic cerebellar degeneration associated with antineuronal antibodies: analysis of 50 patients. *Brain*, 126, 1409-1418.
- Sillevis Smitt, P.A.E., Manley, G.T., Posner, J.B. (1995). Immunization with the paraneoplastic encephalomyelitis antigen HuD does not cause neurologic disease in mice. *Neurology*, 45, 1873-1878.
- Sillevis Smitt, P.A.E., de Leeuw, B., & Vecht, C.J. (1998). Immunologie in de medische praktijk. XVI. Paraneoplastische syndromen van het zenuwstelsel: pathogenese en diagnostiek. *Nederlands Tijdschrift voor Geneeskunde*, 142, 1652-1658.
- Sillevis Smitt, P.A.E., Polman, S.K.L., de Beukelaar, J.W.K., e.a. (2007). Drie patiënten met een paraneoplastisch neurologisch syndroom; de betekenis van paraneoplastische antistoffen. *Nederlands Tijdschrift voor Geneeskunde*, 151, 874-880.
- Stein-Wexler, R., Wootton-Gorges, S.L., Greco, C.M., e.a. (2005). Paraneoplastic limbic encephalitis in a teenage girl with an immature ovarian teratoma. *Pediatric Radiology*, 35, 694-697. Epub 2005 Feb 19.
- Vedeler, C.A., Antoine, J.C., Giometto, B., e.a. (2006). Management of paraneoplastic neurological syndromes: report of an EFNS Task Force. *European Journal of Neurology*, 13, 682-690.
- Voltz, R. (2002). Paraneoplastic neurological syndromes: an update on diagnosis, pathogenesis, and therapy. *Lancet Neurology*, 1, 294-305.
- Voltz, R. (2007). Neuropsychological symptoms in paraneoplastic disorders. *Journal of Neurology*, 254 (suppl. 2), II84-II86.

AUTEURS

S.T. DE BOT is arts in opleiding tot neuroloog aan het Universitair Medisch Centrum St Radboud, Nijmegen.

L.D.A. DORRESTEIJN is neuroloog aan het Universitair Medisch Centrum St Radboud, Nijmegen.

C.A. HAAXMA is arts in opleiding tot neuroloog aan het Universitair Medisch Centrum St Radboud, Nijmegen.

A.C. KAPPELLE is neuroloog aan het Universitair Medisch Centrum St Radboud, Nijmegen.

B.P.C VAN DE WARRENBURG is neuroloog aan het Universitair Medisch Centrum St Radboud, Nijmegen.

Correspondentieadres: L.D.A. Dorresteijn, Universitair Medisch Centrum St Radboud, afdeling Neurologie, Postbus 9101, 6500 HB Nijmegen.

E-mail: l.dorresteijn@neuro.umcn.nl.

Geen strijdige belangen meegedeeld.

Het artikel werd voor publicatie geaccepteerd op 3-4-2008.

SUMMARY

From psychiatric symptoms to paraneoplastic syndrome – S.T. de Bot, L.D.A. Dorresteijn, C.A. Haaxma, A.C. Kappelle, B.P.C. van de Warrenburg –

Two patients, a 38-year-old man and a 32-year-old woman, were admitted to a psychiatric ward. The first patient suffered from a mood disorder, personality changes and complained of several, hitherto unexplained physical symptoms. Finally the patient was diagnosed with paraneoplastic cerebellar degeneration associated with Hodgkin's disease. The second patient presented with psychosis and panic disorders, but the condition was later found to be caused by paraneoplastic limbic encephalitis due to ovarian teratomas. These cases illustrate that patients with paraneoplastic neurological syndromes may present with psychiatric symptoms which can hamper an early diagnosis.

[TIJDSCHRIFT VOOR PSYCHIATRIE 50(2008)9, 603-609]

KEY WORDS antibodies, paraneoplastic neurological syndrome, psychiatric presentation