

## PDF hosted at the Radboud Repository of the Radboud University Nijmegen

The following full text is a publisher's version.

For additional information about this publication click this link.

<http://hdl.handle.net/2066/53400>

Please be advised that this information was generated on 2021-10-27 and may be subject to change.

# Multipiele radioluenties in de mandibula bij een klachtenvrij meisje

Bij een 16-jarig meisje werd bij een routine röntgenonderzoek een drietal scherp begrensde radiolucente afwijkingen in de mandibula ontdekt. Het klinische en röntgenologische onderzoek deed vermoeden dat het om een traumatische botcyste ging. Chirurgische exploratie bevestigde dit vermoeden. De behandeling bestond uit curettage van de cisteuze laesies. Na 15 maanden liet een orthopantomogram een vergevorderde regeneratie van het bot zien.

Barkhuysen R, Merkk MAW, Bergé SJ. Multipiele radioluenties in de mandibula bij een klachtenvrij meisje  
Ned Tijdschr Tandheelkd 2006; 114: 304-306

## Gegeven

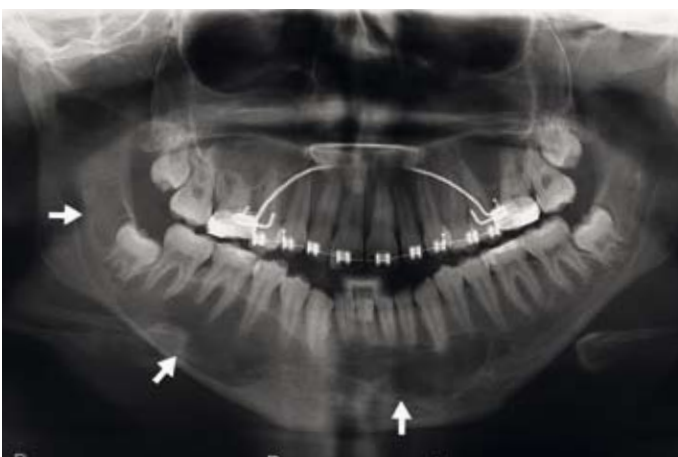
Een 16-jarig meisje werd door een orthodontist naar een kaakchirurg verwezen nadat op een orthopantomogram bij toeval 3 radiolucente afwijkingen in de mandibula waren gezien. Navraag leerde dat het meisje klachtenvrij was.

## Onderzoek en diagnostiek

Het intra- en extraorale onderzoek toonde geen bijzonderheden. De sensibiliteit in het verzorgingsgebied van de nervus alveolaris inferior was beiderzijds intact. Daarnaast was er een vitale reactie van de gebitselementen op faradische stroom en chloorethyl. Percussiepijn kon niet worden opgewekt en pockets of een verhoogde mobiliteit van de gebitselementen werden niet geconstateerd. Het mondslijmvlies was gaaf en ook werd geen zwelling waargenomen.

Op het orthopantomogram (afb. 1) was een drietal uniloculaire scherp begrensde radioluenties te zien, die zich

**Afb. 1.** Orthopantomogram met 3 scherp begrensde radiolucente afwijkingen (zie pijlen).

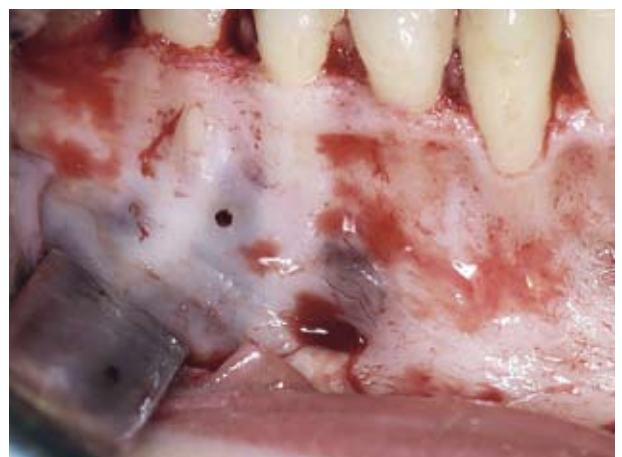

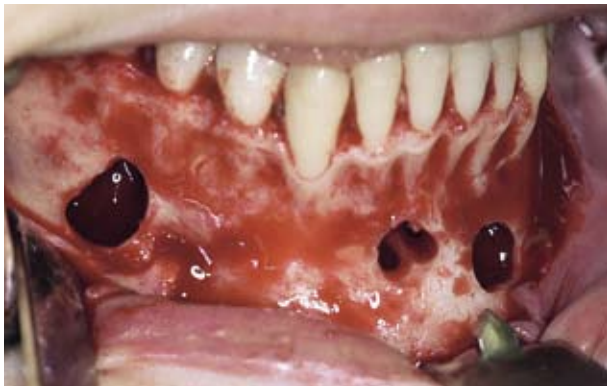in de regio van het gebitselement 48, de gebitselementen 43-47 en de gebitselementen 42-34 bevonden. Er was geen verplaatsing van de gebitselementen of wortelresorptie zichtbaar. De lamina dura was grotendeels intact.

## Differentiële diagnostiek

De klinische en röntgenologische bevindingen deden de gedachte in eerste instantie uitgaan naar een traumatische botcyste. Daarnaast zou men bij een röntgenbeeld dat multipiele scherpbegrensde radioluenties toont nog kunnen denken aan multipiele keratocysten in het kader van een basalecelnaevussyndroom of andere zeldzame afwijkingen, bijvoorbeeld het beginstadium van een floride cementoosseuze dysplasie. In het geval van een solitaire laesie moeten in de differentiële diagnostiek ook afwijkingen als een odontogene cyste, een vasculaire afwijking, een centraal

**Afb. 2.** Na opklappen van de mucoperiostale lap is in de premolaarregio rechts een blauwgrijs doorschemerende holte zichtbaar, bedekt door een zeer dunne botlamel. De nervus mentalis is eveneens zichtbaar.





Afb. 3. De openingen naar 2 lege holten in het kaakbot.

reuscelgranuloom of een cemento-ossificerend fibroom worden betrokken (Wood en Goaz, 1997; Scholl et al, 1999).

### Behandeling

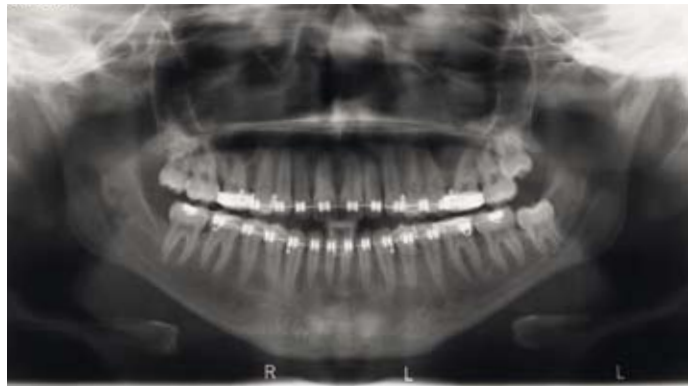Onder algehele anesthesie werd een mucoperiostale flap van gebitselement 34 tot gebitselement 48 opgeklapt, waarna enkele blauwgrijs doorschemerende holten zichtbaar werden (afb. 2). Na het verwijderen van de dunne corticale wand bleek dat deze holten leeg waren (afb. 3). Dit is kenmerkend voor een traumatische botcyste. Behandeling bestond derhalve uit oppervlakkige curettage van de wanden. Hierdoor loopt de laesie vol met bloed dat vorming van nieuw bot stimuleert. Gebitselement 48 werd geëxtraheerd. Het röntgenbeeld 15 maanden na de chirurgische behandeling liet een nagenoeg volledig herstel zien (afb. 4).

### Beschouwing

De traumatische botcyste is in de literatuur onder meerdere synoniemen beschreven. Hemorragische botcyste, simpele botcyste en solitaire botcyste zijn enkele voorbeelden hiervan. Strikt genomen is het een pseudocyste aangezien een epitheelbekleding van de wanden ontbreekt. Hoewel de naam een traumatische origine impliceert, is dit nooit bewezen en is de etiologie vooralsnog onbekend.

Kenmerkend voor de traumatische botcyste is de afwezigheid van klachten en symptomen. Hierdoor wordt de botafwijking meestal bij toeval ontdekt bij radiologisch onderzoek. De afwijking wordt voornamelijk gediagnosticeerd bij patiënten jonger dan 25 jaar, waarbij er een evenredige verdeling is tussen mannen en vrouwen (Kaugars en Cale, 1987).

Zowel het intra- als het extraorale onderzoek laat meestal weinig afwijkingen zien. De sensibiliteit in het verzorgingsgebied van de nervus alveolaris inferior is intact. Zwelling van het kaakbot treedt pas in een laat stadium op en het overliggende slijmvlies is gaaf. De vitaliteit van de gebitselementen is normaal en percussiepijn en verhoogde mobiliteit ontbreken. Verplaatsing of kan-



Afb. 4. Orthopantomogram 15 maanden na de behandeling met bijna volledige ossificatie van de laesies.

teling van de gebitselementen treedt eigenlijk nooit op. Een enkele keer worden pijnklachten aangegeven.

Bij het röntgenonderzoek is er in veruit de meeste gevallen sprake van een solitaire, scherpbegrensde uniloculaire afwijking (Forssell et al, 1988). De presentatie bij de hier beschreven casus was, gezien de aanwezigheid van meerdere radioluenties, enigszins atypisch. Dit komt in ongeveer 10% van de gevallen voor (Kaugars en Cale, 1987). De voorkeursplaats van optreden betreft de (pre)molaarregio in de mandibula. Optreden in de maxilla is zeldzaam (Copete et al, 1998). De lamina dura van de omliggende gebitselementen is meestal intact en wortelresorptie of verplaatsing van de gebitselementen treedt zelden op. Karakteristiek is het optreden van uitstulpingen tussen de radices van de gebitselementen hetgeen in het Engels met de term 'scalopping' wordt aangeduid (Forssell et al, 1988).

Chirurgische exploratie is noodzakelijk ter verificatie van de op klinische en radiologische gronden gestelde diagnose en biedt tegelijkertijd de mogelijkheid een definitieve behandeling uit te voeren. Tijdens de behandeling wordt vaak een lege holte aangetroffen. Een enkele keer is deze echter gevuld met een strogele vloeistof die biochemisch sterke overeenkomsten vertoont met bloedplasma (Donkor en Punnia-Moorthy, 1994). De behandeling is eenvoudig en doeltreffend en bestaat uit oppervlakkige curettage van de wanden van de laesie, waarbij de intentie is de laesie vol te laten lopen met bloed. Dit zal daarna ossificeren. Regelmatige radiologische controle is hierna noodzakelijk om dit proces te vervolgen omdat de uitgevoerde curettage soms niet het beoogde effect geeft en dan moet worden herhaald.

### Slotbeschouwing

De traumatische botcyste is een afwijking die gezien het asymptomatische karakter veelal bij toeval wordt ontdekt. De diagnostiek en de behandeling gaan hand in hand en bestaan uit een chirurgische exploratie ter verificatie van de diagnose en oppervlakkige curettage van de wanden van de laesie. Veelal treedt binnen enkele maanden restitutio ad integrum op.

#### Literatuur

- *Copete MA, Kawamata A, Langlais RP.* Solitary bone cyst of the jaws: radiographic review of 44 cases. *Oral Surg Oral Med Oral Pathol Oral Radiol Endod* 1998; 85: 221-225.
- *Donkor P, Punmia-Moorthy A.* Biochemical analysis of simple bone cyst fluid - report of a case. *Int J Oral Maxillofac Surg* 1994; 23: 296-297.
- *Forsell K, Forsell H, Happonen RP, Neva M.* Simple bone cyst. Review of the literature and analysis of 23 cases. *Int J Oral Maxillofac Surg* 1988; 17: 21-24.
- *Kaugars GE, Cale AE.* Traumatic bone cyst. *Oral Surg Oral Med Oral Pathol* 1987; 63: 318-324.
- *Scholl RJ, Kellett HM, Neumann DP, Lurie AG.* Cysts and cystic lesions of the mandible: clinical and radiologic-histopathologic review. *Radiographics* 1999; 19: 1107-1124.
- *Wood NK, Goaz PW.* Differential diagnosis of oral and maxillofacial lesions. 5th Edition. St. Louis: Mosby Inc., 1997.

#### Summary

### Multiple mandibular radiolucencies in an asymptomatic girl

Routine dental radiographic examination in a 16-year-old girl revealed the presence of 3 well-defined radiolucent cystlike structures in the mandible. After clinical and radiological examination, a multiple traumatic bone cyst was diagnosed. Surgical exploration confirmed the diagnosis. Curettage of the lesions was performed. Fifteen months later, a panoramic radiograph showed almost complete ossification.

#### Bron

R. Barkhuysen, M.A.W. Merx, S.J. Bergé

Uit de afdeling Mondziekten-, Kaak- en Aangezichtschirurgie,  
Universitair Medisch Centrum St Radboud in Nijmegen

Datum van acceptatie: 13 februari 2007

Adres: R. Barkhuysen, UMC St Radboud, huispost 590, postbus 9101,  
6500 HB Nijmegen

r.barkhuysen@mkc.umcn.nl