

## PDF hosted at the Radboud Repository of the Radboud University Nijmegen

The following full text is a publisher's version.

For additional information about this publication click this link.

<http://hdl.handle.net/2066/48949>

Please be advised that this information was generated on 2019-10-14 and may be subject to change.

# Neurocysticercose: een importziekte om aan te denken

## T R E F W O O R D E N

NEUROCYSTICERCOSE, VERWORVEN (PARTIËLE) EPILEPSIE, *TAENIA SOLIUM*.

J. Fuijkschot, J.W. Pasman, L.M. Kortbeek, A. Verrips en M.A.A.P. Willemsen

### Samenvatting

Neurocysticercose is wereldwijd de meest voorkomende worminfectie van het centraal zenuwstelsel. Het klinische beeld presenteert zich meestal met verworven partiële epilepsie en/of focale uitsvalsverschijnselen.

In dit artikel wordt een casus beschreven van neurocysticercose bij een 6-jarig adoptiekind. De jongen is afkomstig uit Haïti en inmiddels ruim 2,5 jaar in Nederland woonachtig. Met deze casus wordt aangetoond dat neurocysticercose kan voorkomen bij patiënten die al geruime tijd in Nederland verblijven. De kliniek bij deze helminthesinfectie kan zich pas vele jaren na de primaire infectie openbaren. Wereldwijd blijkt dat de incidentie van neurocysticercose in niet-endemische landen de afgelopen jaren weer aan het toenemen is. Dit is het gevolg van toegenomen immigratie en reisgedrag over de gehele wereld.

Op die grond wordt gesteld dat bij iedere patiënt met een verworven (partiële) epilepsie en oorspronkelijk afkomstig is uit of die ooit verbleef in endemische gebieden, neurocysticercose dient te worden uitgesloten.

(*Tijdschr Neurol Neurochir* 2005;106(1):3-8)

### Inleiding

Neurocysticercose is een infectie van het centraal zenuwstelsel (CZS) veroorzaakt door het larvestadium van de varkenslintworm *Taenia solium*. Wereldwijd is het één van de meest voorkomende parasitaire infecties van het CZS. Neurocysticercose heeft de hoogste incidentie in landen waar mensen nauw samenleven met varkens. In deze gebieden kan de prevalentie oplopen tot 2-4% van de populatie. Endemische gebieden met een hoog risico zijn

onder andere Midden- en Zuid-Amerika, Azië, Oost-Europa en bepaalde delen van Afrika. Voor een gedetailleerde wereldkaart met de prevalentie van *Taenia*-infecties wordt verwezen naar het artikel van Carpio.<sup>1</sup> Wereldwijd zijn er naar schatting circa 20 miljoen dragers van *T. solium*. Circa 50.000 patiënten sterven per jaar aan de gevolgen van een *T. solium*-infectie.

De belangrijkste klinische manifestatie van neurocysticercose is (partiële) epilepsie. Volgens de 'International League Against Epilepsy' (ILAE) is neurocysticercose de meest voorkomende oorzaak van verworven epilepsie in de wereld. In endemische gebieden kan de totale prevalentie van epilepsie hierdoor oplopen tot het dubbele van de prevalentie van epilepsie in niet-endemische gebieden.<sup>2,3</sup>

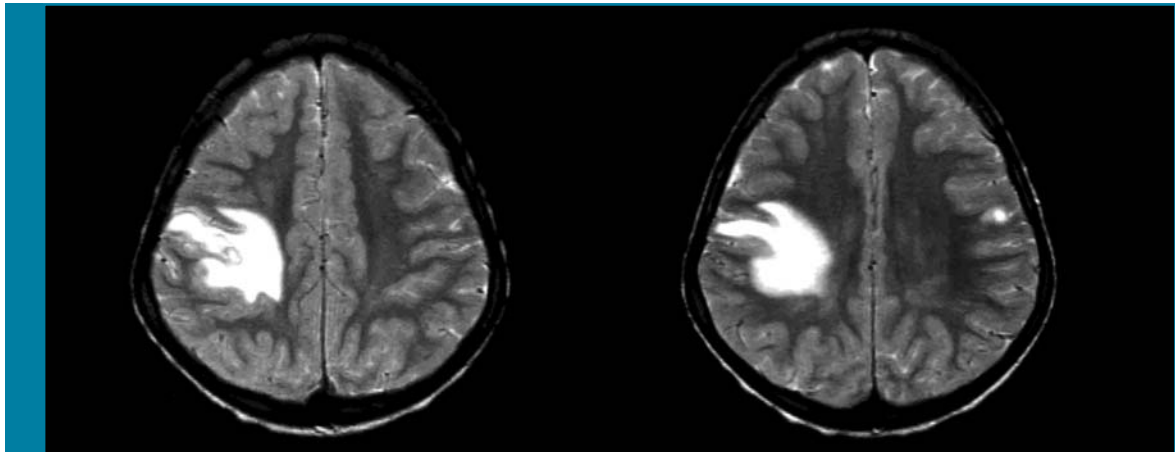
In niet-endemische gebieden zoals Nederland is de incidentie van neurocysticercose laag en wordt het vrijwel uitsluitend gezien als importziekte. Door een toename van immigratie en reizen van en naar endemische gebieden is de incidentie van neurocysticercose in niet-endemische gebieden de afgelopen jaren echter sterk aan het toenemen. In de Verenigde Staten, tot voorkort beschouwd als grotendeels niet-endemisch gebied, is de incidentie in een paar jaar tijd opgelopen tot meer dan 1.000 nieuwe neurocysticercosepatiënten per jaar.<sup>1</sup>

In deze bijdrage wordt neurocysticercose beschreven aan de hand van de typische ziektegeschiedenis van een patiënt met neurocysticercose die zich presenteert in een niet-endemisch gebied.

### Ziektegeschiedenis

De patiënt is een 6-jarige jongen, oorspronkelijk afkomstig uit Haïti, en sinds 2,5 jaar woonachtig in Nederland. De voorgeschiedenis vermeldt een giardiasis en *Hymenolepis*-infectie. Hiervoor is hij bij aankomst in Nederland behandeld met respectievelijk metronidazol en tinidazol.

De patiënt presenteerde zich in een algemeen ziekenhuis met een aantal partieel complexe epileptische aanvallen op de leeftijd van 6 jaar. De aanvallen werden beschreven als trekkingen van de linkerhand met afhangen van de linkermondhoek en gingen gepaard met kwijlen en apathie. Spontaan herstel trad op na enkele minuten. Verder waren er geen klachten, met name ook geen koorts. De



**Figuur 1.** T2-gewogen MRI-opnamen vóór de behandeling van de neurocysticercose. Er is een grote laesie passend bij een actief ontstekingsproces rechts pariëtaal en een kleine laesie links pariëtaal.

patiënt had nooit eerder epileptische aanvallen doorgemaakt. Bij neurologisch onderzoek werden geen afwijkingen gevonden. De patiënt werd opgenomen voor verdere diagnostiek.

Het verrichte EEG liet continue haardactiviteit in de rechterhemisfeer zien. Een cerebrale CT-scan toonde een hyperdense laesie rechts pariëtaal omgeven door oedeem. Gedurende de opname maakte de patiënt nog herhaaldelijk partieel complexe aanvallen door. Besloten werd te starten met oxcabazepine en clobazam. In verband met onvoldoende aanvalscntrole en de wens tot verdere diagnostiek werd de patiënt verwezen naar het UMC St Radboud te Nijmegen. De bevindingen bij anamnese en lichamelijk onderzoek waren in essentie gelijk aan de reeds vermeldde bevindingen. Na het verhogen van de dosering oxcabazepine en het staken van de clobazam traden er geen nieuwe aanvallen meer op.

Oriënterend bloed- en liquoronderzoek leverden geen afwijkingen op. Met name de infectieparameters waren normaal in zowel bloed als liquor. De cerebrale MRI-scan (T2-gewogen) toonde een grote hyperintense laesie rechts pariëtaal en een kleine abnormale densiteit links pariëtaal (zie *Figuur 1*). Het EEG toonde een grote hypofunctionele haard rechts paracentraal, met uitbreiding naar temporaal en soms ook naar frontaal, maar geen duidelijke epileptiforme kenmerken. Op grond van het klinisch beeld en de radiologische bevindingen werd de waarschijnlijkheidsdiagnose neurocysticercose gesteld. In afwachting van de resultaten van serologisch onderzoek werd besloten de patiënt te behandelen met albendazol (2 dd 200 mg) gedurende 8 dagen in combinatie met dexamethason (2 dd 2 mg)

gedurende de eerste 4 dagen. Na deze behandeling, die ongecompliceerd verliep, werd de patiënt in goede conditie ontslagen.

Enige weken later volgden de uitslagen van het serologisch onderzoek en bleken met de ELISA geen IgG-antistoffen aantoonbaar te zijn tegen *T. solium*. Met een immunoblot werden echter wel specifieke banden aangetoond die duiden op antistofvorming tegen *T. solium*.

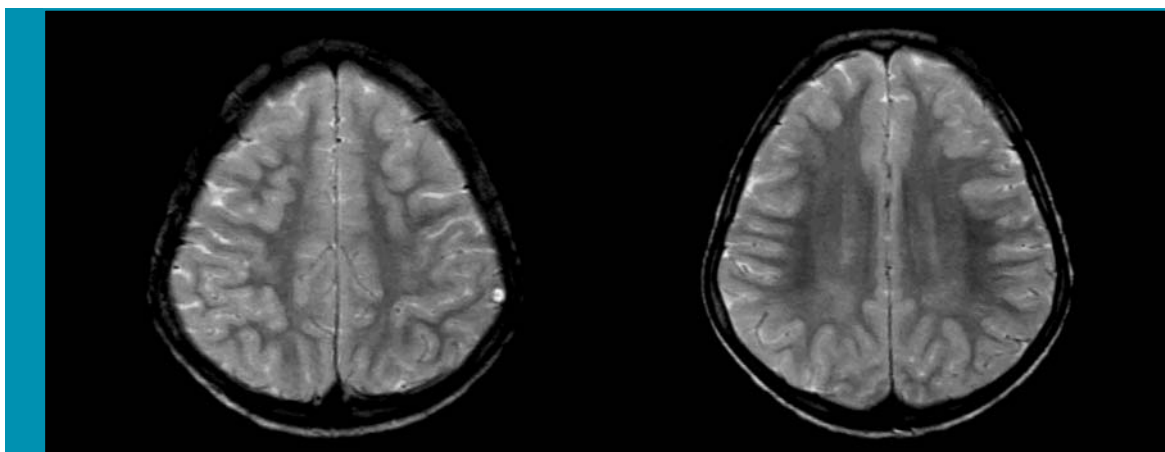
Een controle-MRI drie maanden na presentatie liet nog minimale intraparenchymateuze restlaesies zien zonder oedeem of ruimte-inname (zie *Figuur 2*). Het EEG bleek te zijn genormaliseerd. Er deden zich geen epileptische aanvallen meer voor en uiteindelijk kon oxcabazepine uitgesloten en gestopt worden.

### Beschouwing

Neurocysticercose is wereldwijd een van de meest voorkomende parasitaire infecties van het CZS. In Westerse landen, zoals Nederland, is de incidentie heel laag en betreft het een importziekte die zelden wordt gezien. De laatste jaren worden er echter in toenemende mate gevallen van neurocysticercose gemeld in niet-endemische gebieden. Toenemende immigratie en reisgedrag van endemische naar niet-endemische gebieden zijn hiervoor een logische verklaring.

### Levenscyclus *Taenia solium* en pathofysiologie

De mens raakt besmet met *T. solium* door consumptie van besmet varkensvlees dat het tussengastheerstadium (*Cysticercus*) bevat. Enkele weken



**Figuur 2.** T2-gewogen MRI-opnamen na de behandeling van de neurocysticercose. Minimale intraparenchymateuze restlaesies zonder oedeem of ruimte-inname.

later is de *Cysticercus* in de darm uitgegroeid tot een volwassen lintworm en is de mens drager geworden ('final host').

De volwassen lintworm leeft in de darm van dragers en produceert daar eieren (tot duizenden per dag) die via de ontlasting worden uitgescheiden. Indien de eieren worden opgegeten door de tussengastheer (het varken) dan komt de larve in het darmlumen van dit dier vrij. De larve migreert door het darmlumen en kan via de grote circulatie terechtkomen in longen, lever en dwarsgestreept spierweefsel van het varken. Daar ontwikkelt de larve zich tot het voor de mens infectieuze blaaswormstadium, de *Cysticercus*. Bij consumptie van onvoldoende verhit varkensvlees met *Cysticercus* door de mens ontwikkelen de *Cysticercus* zich in de loop van enkele weken tot een nieuwe lintworm. De cirkel is dan rond.

De belangrijkste medische betekenis ontleent *T. solium* aan het feit dat ook het tussengastheerstadium tot ontwikkeling kan komen in de mens. Dit gebeurt indien de mens primair besmet raakt met eieren van een volwassen *T. solium*. Na ingestie en passage van de eieren door de maag, komen de larven (uit de eieren) vrij in de menselijke darm. Deze larven migreren, net als in het varken, door de darmwand heen en verspreiden zich door het lichaam om zich vervolgens in de weefsels (meestal hersenen) te ontwikkelen tot een *Cysticercus*. Het klinische beeld dat zich vervolgens bij de mens ontwikkelt, wordt aangeduid met de term cysticercose.

Cysticercose ontstaat dus niet na het eten van met *Cysticercus* besmet varkensvlees (dan ontwikkelt zich immers een volwassen lintworm) maar enkel na primaire infectie van mensen met de eieren van een volwassen *T. solium*. De eieren van *T. solium*

kunnen bij onvoldoende persoonlijke hygiëne van dragers gemakkelijk aan de handen en onder de nagels blijven zitten. Indien deze dragers werkzaam zijn in de voedselbereidingsindustrie vormen zij een bron van infectie voor de leefgemeenschap (zogenaamde hetero-infectie). Bovendien is bij gebrekkige persoonlijke hygiëne van dragers van een volwassen *T. solium* auto-infectie met eieren mogelijk via de fecale-orale route. Dit wordt geïllustreerd door het feit dat naar schatting 5-40% van de dragers van een volwassen *T. solium* een cysticercose ontwikkeld.<sup>1</sup>

De *Cysticercus* kunnen op tal van plaatsen in het menselijk lichaam worden gevonden. Veel voorkomende lokalisaties zijn de hersenen, de spieren en de subcutis. De *Cysticercus* kunnen tot vele jaren na de primaire inname van de eieren klinische verschijnselen veroorzaken.

### Symptomatologie

De klinische manifestatie van neurocysticercose is afhankelijk van de hoeveelheid en de lokalisatie van de *Cysticercus* in het CZS en de immunologische reactie van de gastheer. Carpio et al. publiceerden in 1994 een classificatie waarbij zij de verschillende manifestaties van neurocysticercose indelen naar levensstadium en lokalisatie van de *Cysticercus*.<sup>4</sup>

Het levensstadium waarin de parasiet zich bevindt, is in te delen in drie fasen. De actieve fase (levende parasiet), de transitionele fase (degeneratie) en de inactieve fase (restlaesie met dode en verkalkte *Cysticercus*). De lokalisatie van de laesie in het CZS wordt ingedeeld in parenchymaal of extraparenchymaal, met de kanttekening dat de focus meestal

parenchymaal is gelokaliseerd. Meest voorkomende extraparenchymateuze lokalisaties van neurocysticercose zijn subarachnoïdaal of intraventriculair.

De actieve fase verloopt meestal asymptomatisch en kan maanden tot in sommige gevallen jaren duren. De gastheer produceert nagenoeg geen immunologische reactie tegen de levende parasiet. Daarom wordt er in deze fase meestal geen ontstekingsreactie gezien. Het klinische beeld wordt in deze fase met name bepaald door de lokalisatie en ruimte-innemende werking van de focus. De laesies blijven meestal beperkt van omvang (<2 cm) tenzij deze zich in de ventrikels bevinden. Bij parenchymateuze lokalisatie van de focus presenteert neurocysticercose zich soms met focale neurologische uitval of epileptische fenomenen. Intraventriculaire lokalisatie kan leiden tot een obstructieve hydrocephalus door afsluiting van de foramina van Magendie, Luschka of Monro. De spinale vorm kan, hoewel zeldzaam, myelumcompressie veroorzaken.<sup>5</sup> De degeneratieve parasiet in de transitionele fase induceert wel een immunologische reactie bij de gastheer. Het gevolg is een ontstekingsreactie die ervoor zorgt dat de, vaak nog steeds asymptomatische neurocysticercose, zich klinisch gaat manifesteren. Vooralsnog is onduidelijk waarom de *Cysticercus*, na vaak een aantal jaren in de stabiele actieve fase te hebben geleefd, plotseling gaat degenereren. Mogelijk verliest de parasiet het vermogen om de immuunreactie van de gastheer te moduleren.<sup>6</sup> De ontstekingsreactie die wordt opgewekt door degeneratie veroorzaakt bij parenchymateuze lokalisatie epilepsie en focale neurologische uitval. Bij extraparenchymateuze lokalisatie kunnen eerder genoemde fenomenen zoals hydrocephalus en myelumcompressie optreden. Bovendien wordt hoofdpijn beschreven.

Na een variabele periode van degeneratie wordt calcificatie en fibrosering van de laesie gezien in de inactieve fase. Dit kan tot een spontane verdwijning van de klinische symptomen leiden. In sommige gevallen kunnen de verkalkte laesies de symptomen echter in standhouden.

## Diagnostiek

Bij algemeen lichamenlijk en oriënterend neurologisch onderzoek worden meestal geen of soms enkele focale afwijkingen gevonden. Oriënterend serum- en liquoronderzoek, bijvoorbeeld naar infectieparameters, zijn vaak normaal of aspecifiek afwijkend. Er is meestal geen sprake van een sterk verhoogde eosinofilie, maar de eosinofiele cellen

kunnen tot 10-15% van de leukocyten bedragen. Fecesmonsters testen op *T. solium* is weliswaar goedkoop en weinig belastend voor de patiënt maar is helaas weinig sensitief. Neurocysticercosepatiënten hoeven geen drager te zijn van een volwassen lintworm en scheiden dus niet altijd eieren in de feces uit.

Aanvullende diagnostiek met een hogere voorspellende waarde kan worden ingedeeld in immunologisch onderzoek en beeldvormende diagnostiek. Immunologisch onderzoek bestaat meestal uit het aantonen van antilichamen tegen *T. solium* in liquor of serum. Moderne onderzoeksmethoden zoals ELISA en immunoblot zijn hiervoor beschikbaar. Immunoblot heeft een hogere sensitiviteit en specificiteit dan de ELISA. De sensitiviteit van ELISA voor *T. solium*-antistoffen wordt geschat op 75-80%. Immunoblot heeft een sensitiviteit van circa 90%. De specificiteit van immunoblot is eveneens zeer hoog: bij 2 of meer laesies in het CZS tot bijna 100%. Men dient zich echter te realiseren dat bovengenoemde percentages sterk worden beïnvloed door het werkelijke aantal laesies, de ontwikkelingsfase waarin de parasiet zich bevindt (en daarom de immunologische reactie) en de eventuele kruisreactiviteit.<sup>7,8</sup> Negatieve serologie sluit een infectie dan ook zeker niet uit.

Beeldvormende diagnostiek in de vorm van een cerebrale (eventuele spinale) CT-scan of een MRI levert vaak zeer kenmerkende afwijkingen. Bij patiënten uit niet-endemische gebieden of bij het bestaan van slechts één laesie kan de differentiële diagnostiek (met ondermeer andere infectie, tumor, vasculaire laesie) moeilijk zijn. De MRI is superieur in het detecteren van met name de actieve laesies en het opsporen van eventuele extraparenchymateuze laesies. De CT-scan daarentegen is superieur in het opsporen van laesies in de inactieve fase vanwege de calcificaties.

Verder bestaat de mogelijkheid een biopsie te verrichten. Materiaal afkomstig van de *Cysticercus* kan microscopisch worden onderzocht of door PCR worden geamplificeerd. Met deze laatste methode kan het DNA van *T. solium* worden aangetoond.

## Behandeling

De behandeling van neurocysticercose wordt wereldwijd in de meeste gevallen beperkt tot symptomatische, medicamenteuze therapie. Deze medicamenteuze therapie bestaat dan meestal uit een anti-epilepticum al dan niet gecombineerd met corticosteroiden. De corticosteroiden geven

- 1 Neurocysticercose dient te worden overwogen bij patiënten met partiële epilepsie die afkomstig zijn uit (sub)tropische gebieden of reizen naar deze gebieden hebben gemaakt.
- 2 *Cysticercus* ontstaan na besmetting met eieren van een volwassen *Taenia solium*. Indien men *Cysticercus* vaststelt, is het noodzakelijk om, voor zover mogelijk, een bronopsporingsonderzoek te verrichten om mogelijke, ongeïdentificeerde lintwormdragers op te sporen. Lintwormdragers dienen te worden behandeld om contaminatie van hun omgeving te voorkomen (bijvoorbeeld met niclosamide).
- 3 Bij overwegingen van de behandeling van neurocysticercose spelen verschillende factoren een rol. Behandeling bestaat meestal uit anti-epileptica gecombineerd met corticosteroiden. Indien er sprake is van een levende, parenchymateus gelokaliseerde *Cysticercus* kan men de toevoeging van anthelminthica (albendazol) overwegen.

met name bij een *Cysticercus* in de degeneratieve fase een vermindering van de klinische verschijnselen door reductie van ontstekingsreactie en oedeem. Over de toevoeging van een anthelminthisch medicijn (zoals albendazol) bestaat in de literatuur veel discussie. Tot dusver bleken er weinig grote, dubbelblind placebogecontroleerde studies beschikbaar die een gunstig effect van een dergelijke medicatie op het klinische beloop van neurocysticercose konden aantonen. Tegenstanders van deze behandeling postuleerden dat, met name bij extraparenchymateuze lokalisatie van de *Cysticercus*, arachnitis en arteriitis konden ontstaan. Recent publiceerden Garcia et al. een grote studie waarbij, dubbelblind en placebogecontroleerd, 120 volwassen patiënten met neurocysticercose werden behandeld met ofwel een combinatie van albendazol (800 mg/dag) en dexamethason (6 mg/dag) ofwel met 2 placebotabletten.<sup>9</sup> De auteurs concluderen dat anthelminthische therapie bij neurocysticercosepatiënten met epileptische aanvallen door een levende, parenchymateus gelokaliseerde *Cysticercus* (in actieve of degeneratieve fase) een veilige en effectieve bijdrage levert aan de behandeling. Een duidelijke reductie in het aantal (generaliserende) epileptische insulten werd beschreven.

De keuze om al dan niet te behandelen en de te verwachten effecten van een ingestelde behandeling worden beide bepaald door het levensstadium van de *Cysticercus*. Anthelminthica bestrijden weliswaar levende *Cysticercus* maar veroorzaken door het doden van de *Cysticercus* meestal wel een toename van de ontstekingsreactie met oedeemvorming en kunnen daardoor een (tijdelijke) verslechtering van het klinische beeld veroorzaken. Indien de *Cysticercus* zich

reeds in de degeneratieve fase bevinden (verkalkt) wanneer de eerste symptomen optreden, hebben anthelminthica geen toegevoegde waarde. Als men besluit behandeling met anthelminthica te starten dan is het verstandig ook altijd een korte kuur corticosteroiden te geven. Dit om het risico van extra cerebrale oedeemvorming te minimaliseren.

Anthelminthica zijn meestal niet-effectief bij extraparenchymale lokalisaties van de laesies. Het chirurgisch verwijderen van de laesie is dan de therapie van eerste keus.

Asymptomatische dragers van *T. solium* vormen, zoals eerder gesteld, een bron van infectie voor hun leefomgeving. Deze personen dienen daarom altijd behandeld te worden. De behandeling kan gebeuren met behulp van bijvoorbeeld niclosamide.

### Prognose

Over het algemeen is de prognose van neurocysticercose goed, zeker indien er sprake is van een parenchymateuze lokalisatie van de *Cysticercus*. Patiënten reageren meestal goed op de combinatie van anti-epileptica met corticosteroiden al dan niet aangevuld met anthelminthica.

### Conclusie

Neurocysticercose is wereldwijd een van de meest voorkomende parasitaire infecties van het CZS. In niet-endemische gebieden, zoals in Nederland, wordt neurocysticercose vrijwel uitsluitend gezien als importziekte. Door toenemend reisgedrag, immigratie en adoptie is de incidentie in niet-endemische landen de afgelopen jaren toegenomen.

Uit de hier beschreven casus blijkt dat de eerste symptomen zich vaak pas jaren na de primaire infectie manifesteren. Daarom dient men bij een patiënt, afkomstig uit een gebied waar infecties met *T. solium* endemisch zijn, bij verworven (partiële) epilepsie altijd neurocysticercose op te nemen in de differentiële diagnose. Dit ondanks het gegeven dat de patiënt reeds jaren in Nederland woonachtig is.

Ontvangen 24 mei 2004, geaccepteerd 30 september 2004.

## Referenties

1. Carpio A. Neurocysticercosis: an update. *Lancet Infect Dis* 2002;2:751-62.
2. Del Brutto OH, Rajshbekhar V, White AC Jr, Tsang VC, Nash TE, Takayanagui OM, et al. Proposed diagnostic criteria for neurocysticercosis. *Neurol* 2001;57:177-83.
3. Sotelo J, Flisser A. Neurocysticercosis; practical treatment guidelines. *CNS Drugs* 1997;1:17-25.
4. Carpio A, Placencia M, Santillán F, Escobar A. Proposal for a new classification of neurocysticercosis. *Can J Neurol Sci* 1994;21:43-7.
5. Brouwer RE, Kortbeek LM, Van Knapen F, Overbosch D. Neurocysticercose. *Ned Tijdschr Geneesk* 1995;139:2721-5.
6. White AC Jr. Neurocysticercosis: a major cause of neurological disease worldwide. *Clin Infect Dis* 1997;24:101-13.
7. Kossoff EH. Neurocysticercosis. *EMedicine Journal* 2001;13.
8. Leder K, Weller PF. Epidemiology; clinical features and diagnosis of cysticercosis. *Uptodate* 2003;3-4.
9. Garcia HH, Pretell EJ, Gilman RH, Martinez SM, Moulton LH, Del Brutto OH, et al. A trial of antiparasitic treatment to reduce the rate of seizures due to cerebral cysticercosis. *N Engl J Med* 2004;350:249-58.

## Correspondentieadres auteurs:

**Drs. J. Fuijkschot, kinderarts in opleiding**  
**Dr. A. Verrips, kinderneuroloog**

Canisius-Wilhelmina Ziekenhuis  
Afdeling Kindergeneeskunde/Neurologie  
Postbus 9015  
6500 GS Nijmegen  
Tel: 024 365 76 57  
E-mail: jfuijkschot@yahoo.com

**Dr. J.W. Pasma, neuroloog/neurofysioloog**  
**Dr. M.A.A.P. Willemsen, kinderneuroloog**

UMC St Radboud  
Interdisciplinair-Kinder- Neurologisch-  
Centrum (IKNC)  
Postbus 9101  
6500 HB Nijmegen

**Mw. drs. L.M. Kortbeek, arts-parasitologie**

RIVM  
Postbus 1  
3720 BA Bilthoven

Correspondentie graag richten aan de eerste auteur.

Belangenconflict: geen gemeld.  
Financiële vergoeding: geen gemeld.

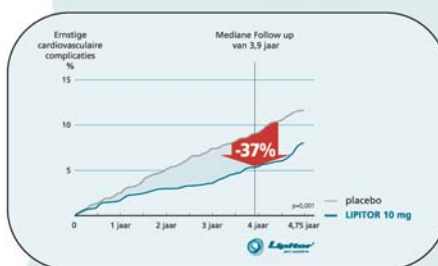
**cards**  
BEWIJST WEDEROM

**Lipitor**  
atorvastatine

Betrouwbaar & krachtig met 10-80\*



**37%** REDUCTIE VAN ERNSTIGE  
CARDIOVASCULAIRE  
COMPLICATIES (NNT=27, p=0,001)<sup>[16]</sup>



LANDMARK STUDIE CARDS 2 JAAR EERDER GESTOPT WEGENS OVERTUIGEND BEWIJS DOOR LIPITOR

Pfizer