

PDF hosted at the Radboud Repository of the Radboud University Nijmegen

The following full text is a publisher's version.

For additional information about this publication click this link.

<http://hdl.handle.net/2066/48644>

Please be advised that this information was generated on 2019-06-19 and may be subject to change.

Een Nederlander uit Mali met een perianaal ulcus veroorzaakt door cutane amoebiasis

E.B.M.Kroft, A.Warris, L.E.Jansen en R.van Crevel

Een 66-jarige Nederlander uit Mali presenteerde zich met een sinds 3 maanden bestaand progressief perianaal ulcus, ondanks lokale en antibiotische behandeling. Microscopisch onderzoek van de feces toonde cysten van de *Entamoeba histolytica/dispar*. In het eosinepreparaat van vers ulcusweefsel werden levende trofozoïeten met gefagocyteerde erythrocyten gezien, kenmerkend voor een infectie met *E. histolytica*. De diagnose 'cutane amoebiasis' werd hiermee bevestigd en patiënt werd effectief behandeld met metronidazol en herhaalde necrotomieën. Cutane amoebiasis is uiterst zeldzaam. Diagnose en therapie zijn relatief eenvoudig, maar onbekendheid met deze aandoening kan leiden tot late herkenning.

Ned Tijdschr Geneeskd 2005;149:308-11

Bij een patiënt met huidulcera die zijn ontstaan in de tropen denkt men als vanzelfsprekend aan een infectieuze oorzaak. Tot de minder frequente oorzaken behoort cutane amoebiasis. Wij zagen een man die zich na een langdurig verblijf in Mali presenteerde met deze aandoening.

ZIEKTEGESCHIEDENIS

Patiënt A, een 66-jarige man met hypertensie en stabiele angina pectoris, presenteerde zich met een sinds 3 maanden bestaand perianaal ulcus. Hij had de afgelopen 30 jaar gewerkt in Mali, West-Afrika. Aldaar maakte hij de voorgaande drie maanden een korte periode van diarree door met eenmalig rectaal bloedverlies. Een arts in Mali stelde de diagnose 'geïnfecteerde hemorroïden', maar ondanks lokale therapie en systemische behandeling met antibiotica namen de perianale afwijkingen toe, waarop patiënt naar Nederland werd gerepatriëerd.

Patiënt werd in eerste instantie elders gezien. Sigmoidoscopie toonde afwijkingen passend bij een anuscarcinoom, maar histologisch onderzoek van de biopten liet een chronische, ulcererende ontsteking zien zonder aanwijzingen voor een maligniteit. Gezien de progressieve aard van het ulcus werd patiënt naar de polikliniek Dermatologie van ons ziekenhuis verwezen.

Wij zagen een niet acuut zieke, magere man, die klaagde over progressieve wonden rond zijn anus, waardoor hij niet meer kon zitten en veel pijn had, met name bij de stoelgang

en de persoonlijke verzorging. Patiënt was in enkele maanden ongeveer 5 kg afgevallen, maar had geen koorts of nachtzweeten bemerkt en had evenmin koude rillingen gehad. Verdere anamnese leverde geen bijzonderheden op. Bij inspectie werd een groot en pijnlijk perianaal ulcus gezien met opgeworpen roze rand en centraal donker purulent exsudaat. De huid rond het ulcus was geïndureerd en omgeven door een erythemateuze halo (figuur 1). Rectaal toucher was door de pijn onmogelijk. Het overige lichamelijk onderzoek liet geen bijzonderheden zien. Laboratoriumonderzoek toonde een verhoogde bezinking (40 mm/1e uur), een toegenomen concentratie van C-reactieve proteïne (251 mg/l), een verlaagde hemoglobineconcentratie (7,6 mmol/l), en leukocytose ($20,7 \times 10^9/\text{ml}$), met bij differentiatie 80% neutrofiële segmentkernigen, 12% lymfocyten, 6% monocyt en 2% eosinofiele segmentkernigen. De serumtransaminasewaarden en de uitslagen van de nierfunctie waren niet-afwijkend. De serologische uitslagen van lues waren negatief en antistoffen tegen HIV waren niet aantoonbaar.

Bij opname werd differentiaaldiagnostisch onder andere gedacht aan pyoderma gangraenosum, een tropisch ulcus en cutane amoebiasis. De bacteriologische kweek van een wonduitstrijk van het ulcus leverde anaërobe mengflora op. Parasitologisch onderzoek werd verricht op 4 fecesmonsters van verschillende dagen: 2 droge en 2 gefixeerde fecesmonsters. Microscopisch onderzoek toonde in één fecesmonster cysten van *Entamoeba histolytica/dispar* aan. In het eosinepreparaat van vers weefsel van de bodem van het perianale ulcus werden echter levende trofozoïeten met gefagocyteerde erythrocyten (hematofage amoeben) gezien, kenmerkend voor een infectie met *E. histolytica* (figuur 2). De diagnose 'cutane amoebiasis' werd hiermee bevestigd. MRI van het kleine bekken toonde een enterocutane fistel.

Patiënt werd behandeld met herhaalde necrotomieën en metronidazol 500 mg 3 dd p.o. gedurende 40 dagen. De

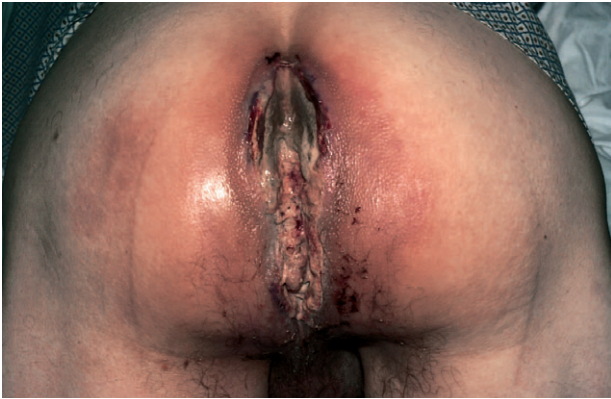Universitair Medisch Centrum St Radboud, Postbus 9101, 6500 HB Nijmegen.

Afd. Dermatologie: mw.E.B.M.Kroft, assistent-geneeskundige.

Afd. Kindergeneeskunde: mw.dr.A.Warris, kinderarts-infectioloog.

Nijmeegs Universitair Centrum voor Infectieziekten, afd. Medische Microbiologie: mw.L.E.Jansen, assistent-geneeskundige; hr.dr.R.van Crevel, internist-infectioloog.

Correspondentieadres: hr.dr.R.van Crevel (r.vancrevel@aig.umcn.nl).



FIGUUR 1. Perianale ulceratie bij patiënt A.

ingestelde therapie was duidelijk effectief: reeds na enkele dagen verminderden de pijnklachten en nam het ulcus in omvang af. Twee weken na start van de behandeling werden er in het weefsel van het ulcus geen amoeben meer aange troffen. Nabehandeling bestond uit iodoquinol 250 mg 3 dd p.o. gedurende 10 dagen. Zes weken na opname kon patiënt in goede conditie het ziekenhuis verlaten en terugkeren naar Mali.

BESCHOUWING

Symptomatische amoebiasis, veroorzaakt door de invasieve trofozoïeten van *Entamoeba histolytica*, presenteert zich meestal als amoebendysenterie of colitis en minder vaak als een leverabces. Cutane amoebiasis is een zeer zeldzame extra-intestinale presentatie, voor het eerst beschreven in 1891 door Nasse.¹ In recentere literatuur is slechts weinig te vinden over cutane amoebiasis. De ziekte kan het gevolg zijn van lokale doorbraak van een amoebenabces, hematogene versleping van trofozoïeten, een enterocutane fistel of van directe inoculatie van bestaande huidafwijkingen met de parasiet.²⁻⁴ Tenslotte bestaan in endemische gebieden risico's op cutane amoebiasis na darmchirurgie. Bij onze patiënt was er een enterocutane fistel die een doorbraak vanuit de darm suggereerde.

Cutane amoebiasis presenteert zich als een zich snel uitbreidend, pijnlijk ulcus met veel necrosevorming. Het beeld kan verward worden met pyoderma gangraenosum als primaire aandoening dan wel in samenhang met een inflammatoire darmziekte.^{5,6} Het onderscheid met pyoderma gangraenosum is van groot belang, omdat behandeling van deze aandoening bestaat uit corticosteroïdentoediening, die bij intestinale amoebiasis kan leiden tot exacerbatie met het risico van darmperforatie.

Bij een patiënt met huidulcera die ontstaan zijn in de tropen moet men met name denken aan een infectieuze

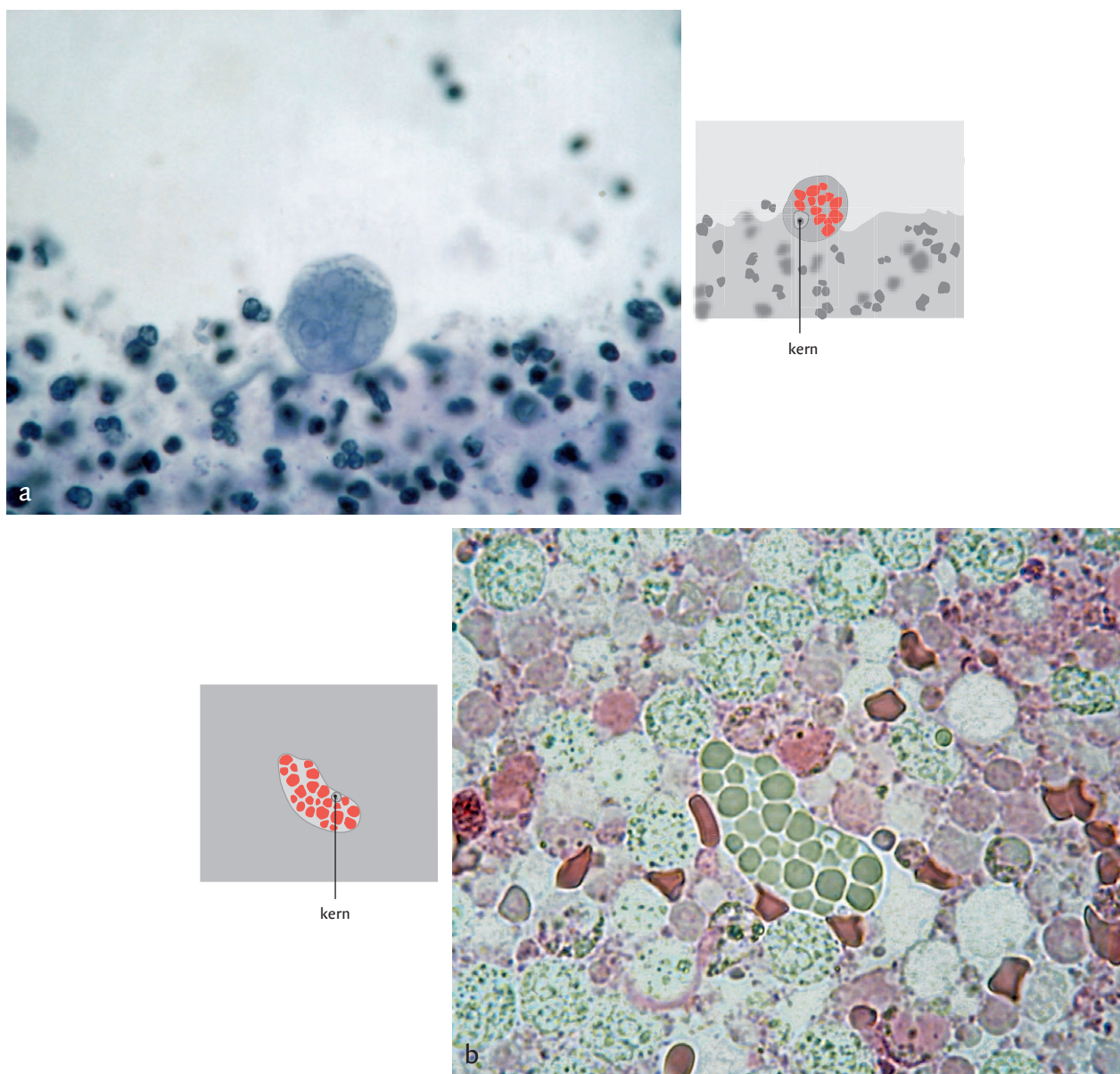
oorzaak. Cutane leishmaniasis veroorzaakt door *Leishmania*-protozoa manifesteert zich vaak als een solitaire ulcererende huidlaesie en is beschreven als oorzaak van perianale ulcera.^{7,8} Polymicrobiële infecties van huidlaesies, bijvoorbeeld na een insectenbeet, kunnen leiden tot een snel progressief zogenaamd 'tropisch ulcus'.⁹ Necrotiserende huidulcera kunnen ook veroorzaakt worden door atypische mycobacteriën, waarvan *Mycobacterium ulcerans*, verband houdend met het Buruli-ulcus, de bekendste verwekker is;¹⁰ ook *Mycobacterium tuberculosis* is beschreven als veroorzaker van huidulcera. Cutane difterie veroorzaakt door *Corynebacterium diphtheria* kan in sporadische gevallen leiden tot ulceratieve huidlaesies.¹¹ Cutane manifestaties van diepe mycotische infecties, waaronder de verwekkers van de zogenaamde endemische mycosen, kunnen eveneens leiden tot uitgebreide ulceratieve ontstekingen.^{12,13} Bij genitale en (peri)anale huidulcera moet men ook altijd de mogelijkheid van een seksueel overdraagbare aandoening overwegen, zoals lues en genitale herpes-simplicis infecties.¹⁴

Amoebiasis wordt veroorzaakt door *E. histolytica*, een protozoön dat in twee stadia voorkomt: cysten en trofozoïeten. De cysten zijn infectieus, maar niet invasief. De trofozoïeten zijn door invasie van de darmwand verantwoordelijk voor intestinale verschijnselen en, middels versleping naar elders in het lichaam, voor extra-intestinale vormen van amoebiasis. De mens is de enige gastheer voor *E. histolytica*. Ongeveer 10% van de wereldpopulatie is met de protozo geïnfecteerd.

Verreweg de meeste infecties (90%) met *E. histolytica* verlopen asymptomatisch, maar per jaar wordt 4-10% van de dragers ziek. De frequentste presentatie is een colitis, die in spaarzame gevallen fulminant kan verlopen, leidend tot een darmperforatie of het ontstaan van een toxisch megacolon.^{15,16} Een amoebenabces in de lever is de meest voorkomende extra-intestinale manifestatie van amoebiasis; andere extra-intestinale ziekte lokalisaties zoals de hersenen of de huid zijn ronduit zeldzaam.

E. histolytica kan worden verspreid door fecaal verontreinigd drinkwater of voedsel, en in zeldzame gevallen door oraal of anaal geslachtsverkeer, met name onder homoseksuele mannen.¹⁷ Het is niet geheel duidelijk welke factoren bepalend zijn voor het ontstaan van een invasieve infectie; ondervoeding wordt als risicofactor genoemd. Sinds lange tijd is bekend dat behandeling met corticosteroïden amoebendysenterie kan uitlokken en kan leiden tot een toxisch megacolon, darmperforaties of leverabcessen.¹⁸ De kans op het ontstaan van invasieve amoebiasis lijkt niet verhoogd te zijn onder aidspatiënten.¹⁹

De diagnostiek van intestinale amoebiasis berust van oudsher op het aantonen van cysten en trofozoïeten van *E. histolytica* in feces door middel van microscopisch onderzoek. Deze methode heeft echter een lage sensitiviteit en men kan er geen onderscheid mee maken tussen *E. histoly-*



FIGUUR 2. Microscopische preparaten van materiaal uit de bodem van het ulcusweefsel: (a) trofozoïet met gefagocyteerde erythrocyten (hematofage amoëbe) in het directe eosinepreparaat van vers ulcusweefsel; de lengte van de trofozoïet bedraagt circa 30 µm; (b) trofozoïet met zichtbare kern in het met ijzerhematoxyline gekleurde preparaat van gefixeerd ulcusweefsel; de diameter van de trofozoïet is circa 25 µm.

tica en de niet-pathogene, niet-invasieve *E. dispar*.^{16 20} Alleen wanneer trofozoïeten met gefagocyteerde erythrocyten worden gezien, wordt dit als bewijzend beschouwd voor infectie met *E. histolytica*. Voor de diagnostiek van intestinale amoebiasis kunnen nieuwere methoden als PCR en antigeendetectie door middel van ELISA op fecesmonsters een onderscheid maken tussen *E. histolytica* en *E. dispar*. Deze methoden hebben een hoge sensitiviteit en specificiteit. Serum-

antistoffen tegen *E. histolytica* zijn bij 75 tot 85% van de patiënten met symptomatische amoebiasis aantoonbaar.²⁰

De bepaling van serumantistoffen lijkt met name een plaats te hebben bij onderzoek van extra-intestinale amoebiasis. Voor het amoebenabces van de lever heeft serologisch onderzoek een hoge sensitiviteit (> 94%) en specificiteit (> 95%).¹⁶ Bij een vroege infectie kunnen antistoffen nog afwezig zijn, maar in een later stadium zijn de betref-

fende uitslagen vrijwel altijd positief. Voor de diagnostiek van cutane amoebiasis kan men volstaan met het microscopisch aantonen van hematofage amoeben in schraapsel of biopoten van de bodem van de huidlaesies.

Voor behandeling van invasieve amoebiasis zijn nitroimidazolen nog altijd buitengewoon effectief.¹⁶ In Nederland heeft men de beschikking over metronidazol en tinidazol. Dit laatste middel is net iets effectiever, wordt beter verdragen en kan eenmaal daags gedoseerd worden.^{15 16} De schaarse publicaties over cutane amoebiasis rapporteren alle een vlotte en volledige reactie op medicamenteuze behandeling. Hoewel dit wellicht niet geheel rationeel is, hebben wij onze patiënt op geleide van het herstel van de zeer uitgebreide afwijkingen langdurig behandeld. Metronidazol leidt niet tot eradicatie van *E. histolytica* en daarmee tot verdwijnen van dragerschap, aangezien metronidazol alleen werkzaam is op de in weefsels aanwezige trofozoïeten. De stadia die in het darmlumen aanwezig zijn, moeten behandeld worden met een zogenaamd 'contactamoebicide' zoals paromomycine (30 mg/kg/dag in 3 doses gedurende 7 dagen) of iodoquinol (10-15 mg/kg/dag gedurende 10 dagen). Diloxanide is in Nederland een niet langer te verkrijgen alternatief.

Diagnose en therapie van cutane amoebiasis zijn relatief eenvoudig, maar onbekendheid met deze aandoening leidt tot late herkenning, zoals ook bij de patiënt die bijna 30 jaar geleden in het Tijdschrift werd beschreven.⁶ Wanneer de aandoening wordt gemist en eventuele behandeling met corticosteroiden wordt ingesteld, kan dit ernstige gevolgen hebben. Cutane amoebiasis is uiterst zeldzaam, maar, gezien de toename van migratie en reizigersverkeer dienen ook artsen in Nederland met deze manifestatie rekening te houden.

Belangenconflict: geen gemeld. Financiële ondersteuning: geen gemeld.

Aanvaard op 27 september 2004

Literatuur

- 1 Nasse D. Veber einen Amöben Befund bei Leberabscesses Dysenterie und Nosocomialgangrin. *Arb Chir Klin* 1891;5:95.
- 2 Parshad S, Grover PS, Sharma A, Verma DK, Sharma A. Primary cutaneous amoebiasis: case report with review of the literature. *Int J Dermatol* 2002;41:676-80.
- 3 Saul A. Amoebiasis cutis. *Int J Dermatol* 1982;21:472-5.
- 4 El-Zawahry M, el-Komy M. Amoebiasis cutis. *Int J Dermatol* 1973; 12:305-7.
- 5 Weenig RH, Davis MD, Dahl PR, Su WP. Skin ulcers misdiagnosed as pyoderma gangrenosum. *N Engl J Med* 2002;347:1412-8.
- 6 Sunarwan I, Rosekrans PCM. Huidamoebiasis (zich voordoend als pyoderma gangraenosum bij colitis ulcerosa). *Ned Tijdschr Geneesk* 1976;120:319-21.
- 7 Schmid ML, McKendrick MW, Lobo A, Leach M. A perianal ulcer. *Lancet* 1999;353:894.
- 8 Al-Tawfiq JA, AbuKhamsin A. Cutaneous leishmaniasis: a 46-year study of the epidemiology and clinical features in Saudi Arabia (1956-2002). *Int J Infect Dis* 2004;8:244-50.
- 9 Aribi M, Poirriez J, Breuillard F. Guess what! Tropical phagedenic ulcer. *Eur J Dermatol* 1999;9:321-2.
- 10 Dobos KM, Quinn FD, Ashford DA, Horsburgh CR, King CH. Emergence of a unique group of necrotizing mycobacterial diseases. *Emerg Infect Dis* 1999;5:367-78.
- 11 Werdmuller BFM, Brakman M, Vreede RW. Een ulcus uit de tropen; cutane difterie. *Ned Tijdschr Geneesk* 1996;140:2414-6.
- 12 Trent JT, Kirsner RS. Identifying and treating mycotic skin infections. *Adv Skin Wound Care* 2003;16:122-9.
- 13 Meis JF, Goor H van, Verweij PE. Perianal ulcer. *Lancet* 1999;353: 1881.
- 14 Bruisten SM, Cairo I, Fennema H, Pijl A, Buimer M, Peerbooms PG, et al. Diagnosing genital ulcer disease in a clinic for sexually transmitted diseases in Amsterdam, the Netherlands. *J Clin Microbiol* 2001;39:601-5.
- 15 Haque R, Huston CD, Hughes M, Houpt E, Petri jr WA. Amebiasis. *N Engl J Med* 2003;348:1565-73.
- 16 Stanley jr SL. Amoebiasis. *Lancet* 2003;361:1025-34.
- 17 Lowther SA, Dworkin MS, Hanson DL. Entamoeba histolytica/Entamoeba dispar infections in human immunodeficiency virus-infected patients in the United States. *Clin Infect Dis* 2000;30:955-9.
- 18 Kanani SR, Knight R. Amoebic dysentery precipitated by corticosteroids. *Br Med J* 1969;3:114.
- 19 Lucas SB. Missing infections in AIDS. *Trans R Soc Trop Med Hyg* 1990;84 Suppl 1:34-8.
- 20 Tanyuksel M, Petri jr WA. Laboratory diagnosis of amebiasis. *Clin Microbiol Rev* 2003;16:713-29.

Abstract

A Dutchman from Mali with a perianal ulcer caused by cutaneous amoebiasis. – A 66-year-old Dutchman, living in Mali, presented with an extensive progressive perianal ulcer despite local and antibiotic treatment. Microscopic examination of the stool revealed *Entamoeba histolytica/dispar* cysts and phagocytosing trophozoites were seen in fresh scrapings of the ulcer, a diagnostic feature of infection with *E. histolytica*. The diagnosis was cutaneous amoebiasis and the patient was effectively treated with metronidazole and local debridements. Primary cutaneous amoebiasis is a rare disease. Diagnosis and treatment are relatively simple but lack of familiarity with the disease may lead to misdiagnosis or diagnosis at a late stage of the infection. *Ned Tijdschr Geneesk* 2005;149:308-11