

weeks, or with miconazole cream during 4 weeks. Evaluation was done 1, 2, 3, 4 and 6 weeks after the start of the treatment. Mycological cure was defined as presence of a positive KOH preparation and a positive culture before treatment, and a negative result for both after treatment. Clinical efficacy was defined as mycological cure and presence of at most two minor symptoms (erythema, vesicles, squamae, itching) of the previously most serious skin lesion. Evaluation was done of all patients with a positive KOH preparation and of all patients with a positive KOH and a positive culture.

**Results.** 263 patients were included. Of these 207 had a positive culture; 56 patients had a positive KOH preparation but a negative culture. The group of patients treated with terbinafine and placebo consisted of 129 patients, the miconazole group of 134 patients. Both groups had an equal distribution as to age, sex, race, duration and seriousness of the fungal infection and previous treatment. Mycological cure and clinical efficacy throughout the evaluation were similar in both treatment groups, in both patients with positive KOH preparation and in patients with a positive KOH preparation and a positive culture. After 6 weeks mycological cure was seen in about 95% and clinical efficacy in about 87%.

**Conclusion.** In the treatment of tinea pedis local application of terbinafine cream during 1 week is as good as treatment with miconazole cream during 4 weeks.

#### LITERATUUR

- <sup>1</sup> Schroeff JG van der, Cirkel PK, Crijns MB, Dijk TJ van, Govaert FJ, Groeneweg DA, et al. A randomized treatment duration-finding study of terbinafine in onychomycosis. *Br J Dermatol* 1992;126(39 Suppl):36-9.

- <sup>2</sup> Berman B, Ellis C, Leyden J, Lowe N, Savin R, Shupack J, et al. Efficacy of a 1-week, twice-daily regimen of terbinafine 1% cream in the treatment of interdigital tinea pedis. Results of placebo-controlled, double-blind, multicenter trials. *J Am Acad Dermatol* 1992;26:956-60.
- <sup>3</sup> Evans EGV, Seaman RAJ, James IGV. Short-duration therapy with terbinafine 1% cream in dermatophyte skin infections. *Br J Dermatol* 1994;130:83-7.
- <sup>4</sup> Evans EGV, Shah JM, Joshipura RG. One-week treatment of tinea corporis and tinea cruris with terbinafine (Lamisil) 1% cream: a placebo-controlled study. *J Dermatol Treat* 1992;3:181-4.
- <sup>5</sup> Bergstresser PR, Elewski B, Hanifin J, Leshner J, Savin R, Shupack J, et al. Topical terbinafine and clotrimazole in interdigital tinea pedis: a multicenter comparison of cure and relapse rates with 1- and 4-week treatment regimens. *J Am Acad Dermatol* 1993;28:648-51.
- <sup>6</sup> Staats CCG, Vermeer BJ, Korstanje MJ. Zwemmersezeem: intertrigo, erythrasma of een infectie met een gist of schimmel? *Ned Tijdschr Geneesk* 1994;138:2343-5.
- <sup>7</sup> Balfour JA, Faulds D. Terbinafine. A review of its pharmacodynamic and pharmacokinetic properties, and therapeutic potential in superficial mycoses. *Drugs* 1992;43:259-84.
- <sup>8</sup> Evans EGV, Dodman B, Williamson DM, Brown GJ, Bowen RG. Comparison of terbinafine and clotrimazole in treating tinea pedis. *BMJ* 1993;307:645-7.
- <sup>9</sup> Hill S, Thomas R, Smith SG, Finlay AY. An investigation of the pharmacokinetics of topical terbinafine (Lamisil) 1% cream. *Br J Dermatol* 1992;127:396-400.
- <sup>10</sup> Meinhof W, Girardi RM, Stracke A. Patient noncompliance in dermatomycosis. Results of a survey among dermatologists and general practitioners and patients. *Dermatologica* 1984;169(1 Suppl): 57-66.

Aanvaard op 6 mei 1996

## Casuïstische mededelingen

### *Theofylline-intoxicatie bij kinderen*

P.E.JIRA, B.A.SEMMEKROT, T.B.VREE EN L.A.H.MONNENS

Theofylline wordt gebruikt bij apnoe-aanvallen van de premature pasgeborene en bij ziektebeelden zoals chronische specifieke respiratoire aandoeningen, bronchopulmonale dysplasie en bronchiolitis. Effectieve serumconcentraties bevinden zich tussen 5 en 15 mg/l. Dat het bij dit veel toegepaste medicament door de geringe therapeutische breedte incidenteel tot iatrogene overdoseringen komt, wordt geïllustreerd aan de hand van de volgende patiënten.

#### ZIEKTEGESCHIEDENISSEN

Patiënt A, een meisje geboren na een zwangerschapsduur van 28 3/7 weken, gewicht 645 g (P<sub>5</sub>), Apgar-scores 9 en 10 na 1 en 5 min, kreeg theofylline 0,75 mg 3 dd intraveneus vanwege apnoe-aanvallen. Op de leeftijd van 5 weken (gewicht: 1060 g)

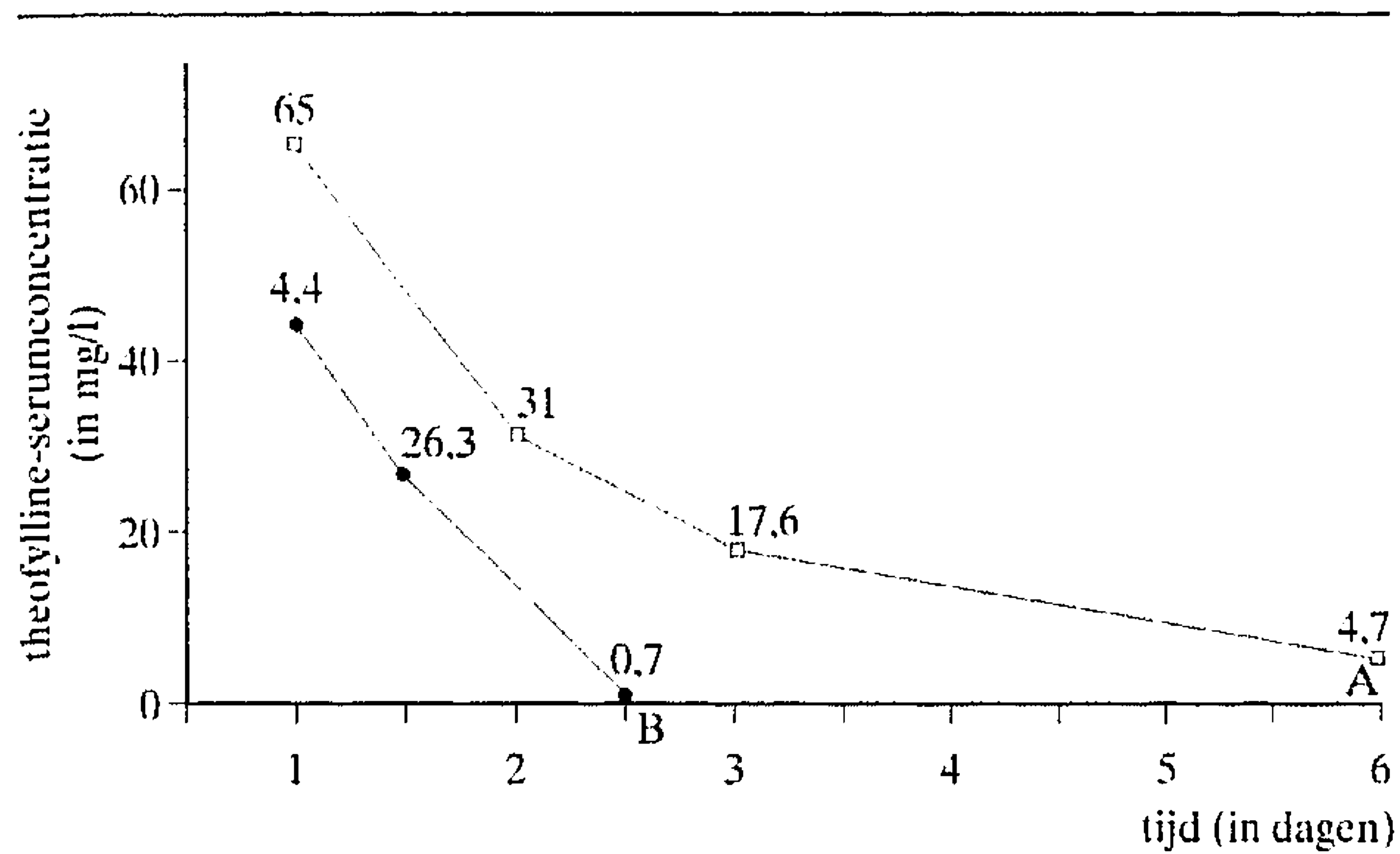
#### SAMENVATTING

Er worden 3 jonge kinderen (1, 3 en 9 maanden oud) beschreven met een ernstige theofylline-intoxicatie door een menselijke fout. De hoogste gemeten serum-theofyllineconcentraties bedroegen respectievelijk 65, 44 en 156 mg/l. Braken, motorische onrust en tachycardie zijn de meest voorkomende verschijnselen. Convulsies en hartritme stoornissen wijzen op een ernstige intoxicatie. De derde patiënt onderging met spoed peritoneale dialyse. Alle patiënten herstelden volledig. Hemoperfusie over geactiveerde kool is de beste behandeling bij ernstige theofylline-intoxicatie.

ontwikkelde zich bij haar acuut een tachycardie van 240 slagen per min met agitatie en motorische onrust. Het electrocardiogram toonde sinustachycardie. De bloeddruk was normaal voor de leeftijd (62/30 mmHg). Bij laboratoriumonderzoek van het bloed werden de volgende waarden verkregen: pH 7,45, Pco<sub>2</sub> 4,3 kPa, bicarbonaat 22,2 mmol/l, baseoverschot -0,2 mmol/l (lichte respiratoire alkalose), natriumconcentratie 135 mmol/l, kaliumconcentratie 3,9 mmol/l en glucoseconcentratie 7,1 mmol/l. Er waren geen tekenen van infectie. De serumconcentratie

Academisch Ziekenhuis, Postbus 9101, 6500 HB Nijmegen.  
Afd. Kindergeneeskunde: P.E.Jira, assistent-geneeskundige; dr.B.A. Semmekrot en prof.dr.L.A.H.Monnens, kinderartsen.  
Afd. Klinische Farmacie: dr.T.B.Vree, klinisch farmacoloog.  
Correspondentie-adres: dr.B.A.Semmekrot.





FIGUUR 1. Het beloop van de theofylline-serumconcentraties uitgedrukt in mg/l gedurende de eerste 6 respectievelijk 2,5 dagen na toediening van theofylline bij patiënt A, bij wie een expectatief beleid werd gevoerd, en bij patiënt B, aan wie geactiveerde kool werd toegediend.

tratie van theofylline bedroeg 65 mg/l. Door een fout bij de bereiding van de injectievloeistof op de afdeling bleek 75 mg theofylline, dat wil zeggen een honderdvoudige onderhoudsdosering, intraveneus te zijn toegediend. Vanwege de relatief milde symptomen werd besloten de vitale functies te bewaken en af te wachten. De serumconcentratie verminderde spontaan binnen 6 dagen tot 4,7 mg/l (figuur 1). Er werden geen afwijkingen gezien bij echo- en elektro-encefalografie.

Patiënt B, een meisje geboren na een zwangerschapsduur van 30 3/7 weken, gewicht 1350 g, Apgar-scores 2, 5 en 7 na respectievelijk 1, 5 en 10 min, werd primair beademd. Bij haar ontwikkelde zich bronchopulmonale dysplasie, welke werd behandeld met vochtbeperking, diuretica en theofylline 2,5 mg 3 dd oraal. Ontslag volgde na 3 maanden. Zij werd 3 dagen daarna teruggezien in verband met braken, veel huilen en motorische onrust. Bij lichamelijk onderzoek zagen wij een onrustige, matig zieke zuigeling (gewicht: 3,7 kg) zonder koorts of tekenen van infectie, met een tachycardie (210 slagen/min) en tachypnoe (70/min). Laboratoriumonderzoek van het bloed leverde de volgende waarden op: pH 7,49,  $P_{CO_2}$  4,6 kPa, bicarbonaat 26,5 mmol/l, baseoverschot +4,4 mmol/l (respiratoire alkalose), natriumconcentratie 138 mmol/l, kaliumconcentratie 4,4 mmol/l en glucoseconcentratie 7,8 mmol/l. Bij berekening van de meegebrachte theofylline-oplossing bleek dat in de plaatselijke apotheek een foutieve oplossing was bereid (het tienvoudige van de voorgeschreven dosering). De serumconcentratie van theofylline bedroeg 44 mg/l. Patiëntje werd opgenomen en bewaakt. Tevens werd oraal geactiveerde kool toegediend. De theofyllineconcentratie daalde vervolgens binnen 36 h tot 0,7 mg/l (zie figuur 1).

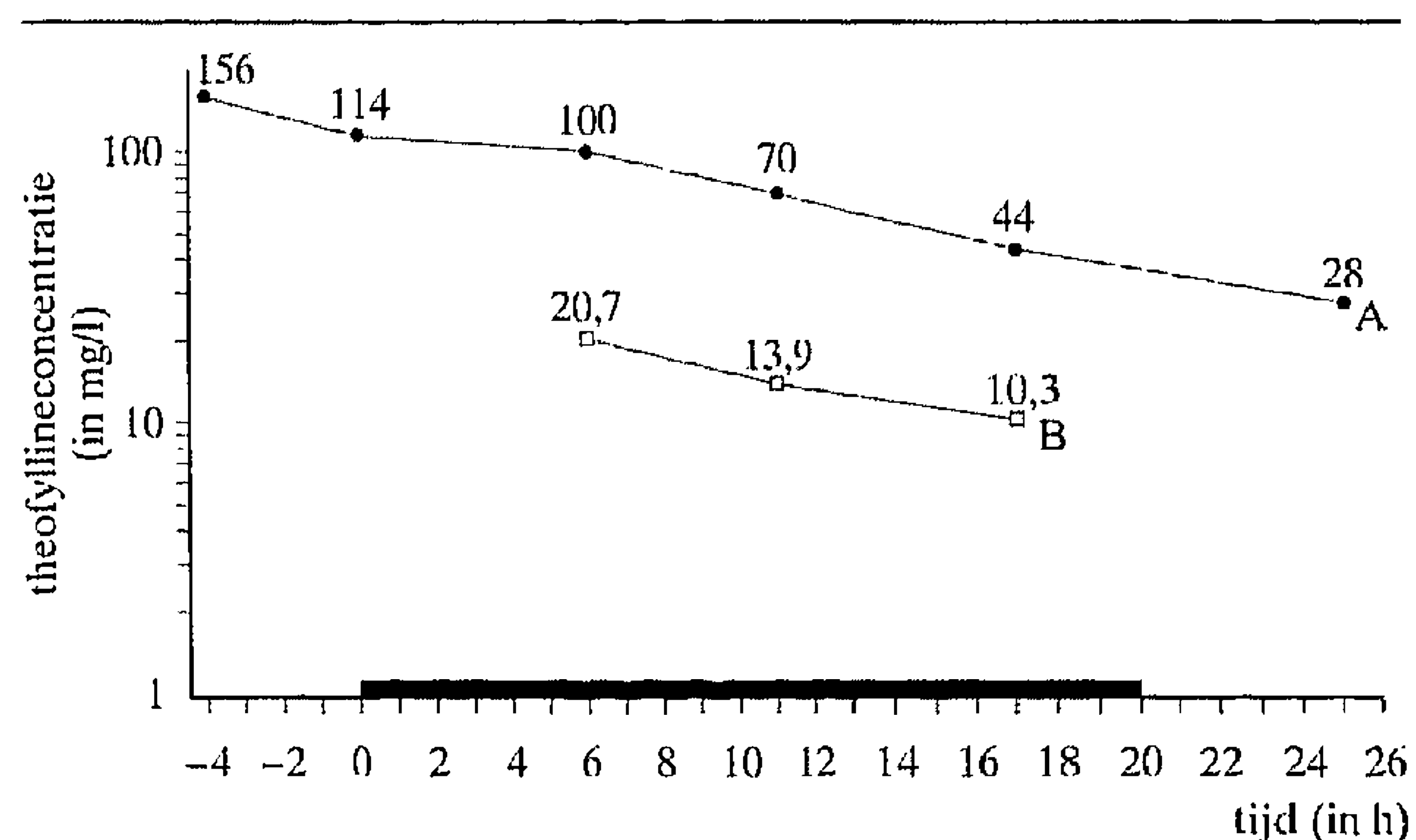
Patiënt C, een voldragen meisje van 3690 g, werd vanwege ernstige respiratoire insufficiëntie op basis van een rechtszijdige congenitale hernia diaphragmatica van elders overgeplaatst en behandeld met extracorporele membraanoxygenatie (ECMO). De aangeboren afwijking werd op de 8e levensdag tijdens ECMO gesloten. Na 10 dagen ECMO en 31 dagen beademing werd het meisje op de leeftijd van 9 weken teruggeplaatst. Op de leeftijd van 9 maanden (gewicht: 5,8 kg) kreeg zij een infectie van de lagere luchtwegen, reden waarom onder andere theofylline intraveneus werd gegeven. Kort na het toedienen van theofylline ontwikkelden zich bij haar gegeneraliseerde trekkingen met tachypnoe en tachycardie (195 slagen/min). Bloedonderzoek leverde de volgende waarden op: pH 7,55,

$P_{CO_2}$  4,1 kPa, bicarbonaat 27 mmol/l, baseoverschot 6,0 mmol/l (respiratoire alkalose), glucoseconcentratie 11,1 mmol/l. Bewustzijnsdaling en een oppervlakkige ademhaling maakten intubatie noodzakelijk. Snel bleek dat zij abusievelijk een tienvoudige oplaaddosis theofylline had ontvangen (50 in plaats van 5 mg/kg). Met ernstige intoxicatieverschijnselen werd patiënte per helikopter naar onze kliniek overgevlogen. Tijdens het transport traden convulsies op, welke met diazepam en thiopental werden gecoupeerd. De serumconcentratie van theofylline, bepaald vóór vertrek uit het verwijzende ziekenhuis, bedroeg 156 mg/l. Onmiddellijk na binnenkomst van patiëntje werd een peritoneale-dialysekatheter ingebracht, waarna met peritoneale dialyse werd begonnen. De serumconcentraties van theofylline namen vervolgens binnen 20 h af tot 28 mg/l (figuur 2). Klinisch deden zich geen problemen voor en bij het neurologisch onderzoek werden geen restverschijnselen gevonden. Het meisje werd in goede conditie ontslagen.

#### BESCHOUWING

**Theofyllineconcentraties.** Figuur 1 toont de theofyllineconcentraties in het serum van de patiënten A en B. De berekende halfwaardetijd bij patiënt A, bij wie een expectatief beleid werd gevoerd, bedroeg 18,8 h. Bij patiënt B werd na toedienen van geactiveerde kool een halfwaardetijd van 4,8 h berekend. Bij patiënt C werden in serum en dialysaat de theofyllineconcentraties bepaald (zie figuur 2). De dialyseklaring kan worden berekend met een formule waarin  $T_p$  = concentratie van theofylline in de dialysevloeistof,  $V$  = totale hoeveelheid dialysevloeistof in ml,  $T_s$  = concentratie van theofylline in het serum, en tijd = duur van de dialyse in min. Aangezien er geen restdiurese was tijdens de peritoneale dialyse kan de theofyllineklaring via dialyse bij een lichaamsgewicht van 5,8 kg aldus worden benaderd:  $(T_p \times V) / (T_s \times \text{tijd}) = 15 \times 9376 / 74,5 \times 1200 = 0,27$  ml/min/kg.

Gezien de potentieel letale dosis welke patiënt C ontving, werd bij haar gekozen voor extracorporele klaring door middel van peritoneale dialyse. Zij kwam gezien haar leeftijd en gewicht niet primair in aanmerking voor hemodialyse of hemoperfusie. In 20 h werd met 9376 ml dialysaat 48% (140 mg van de toegediende 290 mg) van de theofylline verwijderd. De bij patiënt C verkregen



FIGUUR 2. Het beloop van de theofyllineconcentratie in serum (A) en dialysaat (B) in mg/l (verticale as) tegen de tijd in h (horizontale as) bij patiënt C, die met peritoneale dialyse werd behandeld (de zwarte balk geeft de duur van de peritoneale dialyse aan); de theofyllineconcentraties zijn logaritmisch weergegeven.



halfwaardetijd als gevolg van peritoneale dialyse werd berekend op 11,6 h. Het aandeel dat de dialyse had in de totale lichaamsklaring bedroeg  $0,27/0,32 \text{ ml/min/kg} \times 100\% = 84\%$ .

Theofylline (1,3-dimethylxanthine) wordt in plasma voor 36-69% aan albumine gebonden.<sup>1-3</sup> Naast geringe renale klaring, waarbij 10% onveranderd via de urine wordt uitgescheiden, vindt in de lever demethylering tot 3-methylxanthine plaats en oxidatie via cytochroom P-448 en P-450 tot 1-methylurinczuur en 1,3-dimethylurinezuur. Pasgeborenen kennen bovendien de mogelijkheid theofylline door N-methylering tot coffeïne (1,3,7-trimethylxanthine) te metaboliseren.<sup>4-5</sup> De theofylline-serumhalfwaardetijd is sterk afhankelijk van de leeftijd en bedraagt bij premature pasgeborenen 20-30 h, bij voldragen pasgeborenen 4-20 h en bij oudere kinderen 3-4 h.<sup>4-6,9</sup> Het merendeel der gevallen van theofylline-intoxicatie betreft iatrogene overdoseringen met als veel voorkomende oorzaken doserings-, bereidings- of toedieningsfouten.<sup>6-10</sup> De maximale serumconcentratie wordt vanwege een langer durende absorptie soms pas 12-24 h na inname bereikt.<sup>1,2,6</sup> Bij overdosering wordt theofylline in het bloed vertraagd omgezet en geklaard doordat de metabole omzettingcapaciteit beperkt is. Bij acute intoxicatie worden vaak hyperglykemie en hypokaliëmie gezien. Hyperglykemie wordt enerzijds verklaard door een verhoogde gluconeogenese en glycogenolyse en anderzijds door het  $\beta_2$ -adrenoreceptoreffect van theofylline. Hypokaliëmie is het gevolg van een intracellulaire 'shift' bij hyperglykemie en  $\beta_2$ -adrenerge stimulatie.<sup>1,2,4,8</sup>

De meest voorkomende symptomen bij theofylline-overdosering zijn braken (77-97%), tachycardie (72-82%), agitatie, motorische onrust en tremoren (58-63%), lethargie, bewustzijnsstoornissen, hoofd- en buikpijn. Ataxie en visuele hallucinaties zijn bij oudere kinderen beschreven.<sup>1,2,6,10</sup> Ook serumconcentraties beneden 20 mg/l kunnen bij pasgeborenen intoxicatieverschijnselen veroorzaken. Dit wordt verklaard door accumulatie van de actieve metaboliet coffeïne. Het verdient derhalve aanbeveling om bij symptomen van intoxicatie de dosering aan te passen of (tijdelijk) te staken ondanks (hoog-)normale theofylline-serumconcentraties.<sup>4</sup> Ernstige bijwerkingen zoals convulsies (6-21%) en hartaritmieën (5-9%) met een aanzienlijke morbiditeit en sterfte worden gezien bij theofylline-serumconcentraties boven 40 mg/l.<sup>1,6,10,11</sup>

**Behandeling.** De behandeling van theofylline-intoxicatie is gericht op het bewaken van de vitale functies en symptoombehandeling, het voorkómen van verdere absorptie van theofylline en extracorporele verwijdering van dit middel (tabel 1). Staken van theofyllinetoediening moet altijd de eerste maatregel zijn, gevolgd door maagspoelen, laxeren of het toedienen van emetica. Dit is tot 4 h na orale inname nog zinvol.<sup>1,2</sup> Bij serumconcentraties boven 40 mg/l dient geactiveerde kool te worden toegediend.<sup>1,2,7,12</sup> Oraal toegediende geactiveerde kool zal de nog intestinaal aanwezige theofylline binden. Aangezien intraveneus toegediende theofylline voor 5% als theofylline en voor 24% als coffeïne in de maag wordt uitgescheiden, heeft toediening van geactiveerde

TABEL 1. Voorgestelde behandeling bij theofylline-intoxicatie in samenhang met de hoogte van de serum-theofyllineconcentratie

serum-theofyllinespiegel	therapie
< 40 mg/l	staken van de theofyllinetoediening bewaken van de vitale functies regelmatige serumspiegelbepaling
40-80 mg/l	maagspoelen tot 8 h na inname emetica laxantia geactiveerde kool 1 g/kg à 2-4 h of 0,25-0,5 g/kg/h oraal symptoombehandeling convulsies diazepam 0,2 mg/kg i.v. fenobarbital 10 mg/kg i.v. aritmieën $\beta$ -blokker, bijvoorbeeld propranolol 0,02 mg/kg i.v.
> 80 mg/l	hemoperfusie over geactiveerde kool. 50-100 ml/min gedurende 2-4 h

kool ook bij intoxicatieverschijnselen ten gevolge van intraveneus gegeven theofylline zin.<sup>4,5,12</sup> Met geactiveerde koolbehandeling, waarvan geen bijwerkingen zijn beschreven, gaat men door tot de serumconcentratie van theofylline tot onder de 40 mg/l is gedaald.<sup>1,2,7,12</sup>

**Extracorporele klaring.** Bij serumconcentraties boven 80 mg/l en (of) persisterende ernstige symptomen is extracorporele verwijdering van theofylline noodzakelijk.<sup>6,10,13</sup> De halfwaardetijd bij wisseltransfusies bedraagt circa 14 h.<sup>8,9</sup> Wij behandelden patiënt C met peritoneale dialyse in de hoop de eliminatiesnelheid te verhogen. De klaring, berekend uit monsters van serum en dialysaat, blijkt niet hoger te zijn dan de normale lichaamsklaring (0,3-2,0 ml/kg/min) van theofylline bij kinderen. Waarschijnlijk heeft peritoneale dialyse bij onze patiënte dan ook slechts een gedeeltelijke bijdrage tot de klinische verbetering geleverd. Wel werd 48% van de in overmaat toegediende theofylline op deze manier verwijderd. Onze bevindingen bevestigen de conclusie uit eerdere publicaties dat peritoneale dialyse evenals wisseltransfusie een beperkte plaats heeft in de behandeling van levensbedreigende theofylline-intoxicaties bij kinderen.<sup>1,2,5,9,13-15</sup> Hemoperfusie over geactiveerde kool is effectiever, maar kan slechts worden toegepast bij grotere kinderen.<sup>1,2,14</sup> In tabel 2 wordt de eigen lichaamsklaring voor theofylline vergeleken met die bij peritoneale dialyse en hemoperfusie bij 22 kinderen met theofylline-intoxicatie, beschreven in de literatuur.<sup>1,2,5,13,15</sup>

TABEL 2. Serum-theofyllineklaring bij 22 kinderen met een theofylline-intoxicatie: resultaten bij eigen lichaamsklaring, hemoperfusie of peritoneale dialyse<sup>1,2,5,13,15</sup>

	serum-theofyllineklaring in ml/min/kg (uitersten)
hemoperfusie (n = 6)	3,00 (2,3-4,9)
eigen lichaamsklaring (n = 11)	1,14 (0,3-2,0)
peritoneale dialyse* (n = 5)	0,39 (0,2-0,7)

\*Inclusief patiënt C uit dit artikel (klaring: 0,27 ml/min/kg).

## CONCLUSIE

De hier besproken patiënten tonen de klinische verschijnselen van theofylline-intoxicatie. Vanwege de ernst van de symptomen en de geringe therapeutische breedte is alertheid geboden bij het voorschrijven, bereiden en toedienen van dit medicament. De prognose van patiënten kan aanzienlijk verbeterd worden wanneer dit ziektebeeld snel wordt herkend en adequate therapie wordt ingesteld. Wij toonden aan dat peritoneale dialyse bij ernstige theofylline-overdosering bij kinderen jonger dan 1 jaar met ernstige symptomen in beperkte mate leidt tot een versnelde extracorporele klaring. De gerealiseerde klaring van theofylline was vergelijkbaar met de gebruikelijke eigen lichaamsklaring.

## ABSTRACT

*Theophylline intoxication in children.* – Three infants aged 1, 3 and 9 months with severe theophylline intoxication are reported. Maximum serum theophylline concentrations were 65, 44 and 156 mg/l, respectively. Vomiting, agitation and tachycardia are the classical features. Seizures and cardiac arrhythmias suggest severe intoxication. The third patient underwent immediate peritoneal dialysis. All patients survived and recovered without sequelae. Haemoperfusion is considered to be the definite treatment for severe forms of theophylline intoxication.

## LITERATUUR

<sup>1</sup> Gaudreault P, Guay J. Theophylline poisoning. Pharmacological considerations and clinical management. *Med Toxicol* 1986;1:169-91.

<sup>2</sup> Heath A, Knudsen K. Role of extracorporeal drug removal in acute theophylline poisoning. A review. *Med Toxicol Adverse Drug Exp* 1987;2:294-308.

<sup>3</sup> Estelle F, Simons R, Friesen FR, Simons KJ. Theophylline toxicity in term infants. *Am J Dis Child* 1980;134:39-41.

<sup>4</sup> Skopnik H, Bergt U, Heimann G. Neonatal theophylline intoxication: pharmacokinetics and clinical evaluation. *Eur J Pediatr* 1992;151:221-4.

<sup>5</sup> Miceli JN, Clay B, Fleischmann LE, Sarnaik AP, Aronow R, Done AK. Pharmacokinetics of severe theophylline intoxication managed by peritoneal dialysis. *Dev Pharmacol Ther* 1980;1:16-25.

<sup>6</sup> Gaudreault P, Wason S, Lovejoy jr FH. Acute pediatric theophylline overdose: a summary of 28 cases. *J Pediatr* 1983;102:474-6.

<sup>7</sup> Shannon MS, Amitai Y, Lovejoy jr FH. Multiple dose activated charcoal for theophylline poisoning in young infants. *Pediatrics* 1987;80:368-70.

<sup>8</sup> Shannon MS, Wernovsky G, Morris C. Exchange transfusion in the treatment of severe theophylline poisoning. *Pediatrics* 1992;89:145-7.

<sup>9</sup> Wells DH, Ferlauto JJ. Survival after massive aminophylline overdose in a premature infant. *Pediatrics* 1979;64:252-3.

<sup>10</sup> Baker MD. Theophylline toxicity in children. *J Pediatr* 1986;109:538-42.

<sup>11</sup> Gal P, Roop C, Robinson H, Erkan NV. Theophylline-induced seizures in accidentally overdosed neonates. *Pediatrics* 1980;65:547-9.

<sup>12</sup> Weinberger M. Treatment of theophylline overdose [letter]. *J Pediatr* 1983;103:1004.

<sup>13</sup> Benowitz NL, Toffelmire EB. The use of hemodialysis and hemoperfusion in the treatment of theophylline intoxication. *Semin Dialysis* 1993;6:243-52.

<sup>14</sup> Sahney S, Abarzua J, Sessums L. Hemoperfusion in theophylline neurotoxicity. *Pediatrics* 1983;71:615-9.

<sup>15</sup> Weinberger M, Hendeles L. Role of dialysis in the management and prevention of theophylline toxicity. *Dev Pharmacol Ther* 1980;1:26-30.

Aanvaard op 16 november 1995

## Brieven aan de redactie

### *Falen van behandeling met terbinafine bij 2 kinderen met tinea capitis*

M.A.STROBOS EN A.P.ORANJE

Terbinafine is een nieuw antimycoticum, behorend tot de groep allylaminen. Bij de behandeling van tinea capitis bij kinderen is terbinafine inmiddels het middel van eerste keuze vanwege de fungicide werking, het hoge genezingspercentage en de kortere behandelingsduur; ook wordt het goed verdragen.<sup>1</sup> Therapie met terbinafine was tot nu toe succesvol.<sup>2</sup> Voor de introductie van triazolinderivaten en terbinafine was griseofulvine gedurende enkele tientallen jaren het enige middel van keuze.

In een dubbelblind gerandomiseerd onderzoek, waarbij de werking van terbinafine vergeleken wordt met die van griseofulvine, bij de behandeling van tinea capitis bij kinderen, bleek dat terbinafine een hoger genezingspercentage had bij een kortere behandelingsduur en dezelfde tolerantie.<sup>3</sup> Het onderzoek toont de werkzaamheid

Zie ook de artikelen op bl. 1581 en 1605.

van terbinafine tegen verschillende veroorzakers van tinea capitis aan. Het betrof hier echter in het overgrote deel een infectie veroorzaakt door *Trichophyton*-soorten. Erkend werd dat infecties, veroorzaakt door *Microsporum*-soorten, moeilijker te behandelen zijn met terbinafine.<sup>4</sup>

Op het spreekuur van onze polikliniek Kinderdermatologie van het Academisch Ziekenhuis Rotterdam-Sophia Kinderziekenhuis zagen wij onlangs 2 kinderen met schilferende kale plekken op het behaarde hoofd. Er bleek in beide gevallen sprake te zijn van een schimmelinfectie van de hoofdhuid en in beide gevallen werd in het laboratorium een *Microsporum canis* geïsoleerd; een gevoeligheidsbepaling werd niet verricht. De behandeling bestond uit terbinafine oraal (respectievelijk 125 mg 1 dd en 125 mg 2 dd). Bij beide patiënten was de res-

Academisch Ziekenhuis Rotterdam-Sophia Kinderziekenhuis, afd. Kinderdermatologie, Dr. Molewaterplein 40, 3015 GD Rotterdam.  
M.A.Strobos, arts; dr.A.P.Oranje, dermatoloog.  
Correspondentie-adres: dr.A.P.Oranje.