

PDF hosted at the Radboud Repository of the Radboud University Nijmegen

The following full text is a publisher's version.

For additional information about this publication click this link.

<http://hdl.handle.net/2066/21516>

Please be advised that this information was generated on 2020-09-25 and may be subject to change.

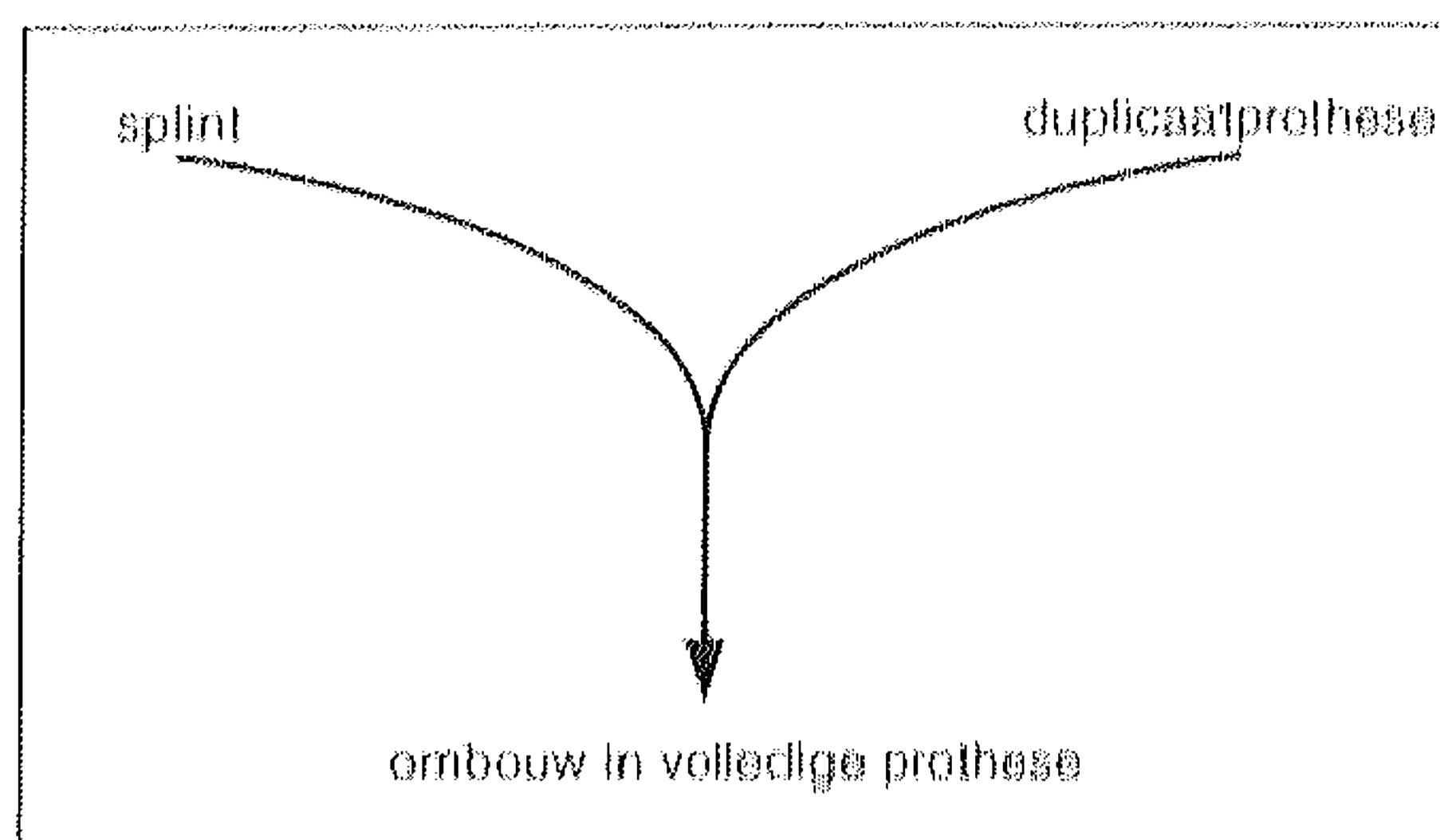
Op de vraag welke behandeling na de splinttherapie, is een eenduidig antwoord mogelijk: de minst invasieve, de meest voorspelbare en de minst irreversibele.

Wat na de splint?

Uiteraard vraagt dit om nadere uitleg. Bij het bepalen van de behandelstrategie na de splinttherapie is het van wezenlijk belang op welke diagnose de splinttherapie is gebaseerd. Was dit vanwege een parafunctionele activiteit, bijvoorbeeld bruxisme, of vanwege een CMD-klacht waarbij de verticale of horizontale kaakrelatie was verstoord, zoals bij een te lage beet van een volledige gebitsprothese?

Laten we eerst de groep van de edentate CMD-patiënten met een verstoorde kaakrelatie behandelen. Hoe is de splinttherapie van de edentate patiënt te rubriceren?

1. Verhoging van de verticale dimensie al dan niet met verandering van de horizontale dimensie.
2. Verlaging van de verticale dimensie al dan niet met verandering van de horizontale dimensie.
3. Verbeteren van de retentie al dan niet in combinatie met beetverhoging



danwel verlaging en al dan niet met verandering van de horizontale dimensie.

Ad. 1: De beetverhoging van een bestaande prothese wordt uitgevoerd middels een dieptrekplaat waaruit op de bestaande prothese een splint wordt gemaakt. De splint wordt, nadat de prothese is gesepareerd met vaseline, met kunsthars gevuld en op de bestaande prothese geplaatst.

Deze combinatie van prothese en splint wordt vervolgens in de mond gebracht. Met behulp van 'guided clo-

sure' wordt de therapeutische beet-hoogte dichtgebeten waarna de occlusie en articulatie zonodig kunnen worden aangepast. Mocht de splinttherapie geen effect hebben, dan is het simpel verwijderen van de splint mogelijk en heeft de patiënt de eigen ongeschonden gebitsprothese weer terug.

Ad. 2: De beetverlaging van een bestaande prothese wordt uitgevoerd middels een zogenaamde duplicaatprothese, geheel uit kunsthars. Dit is een door het tandtechnisch laboratorium vervaardigde exacte kopie van de originele onderprothese.

In deze kopieprothese wordt de beet met behulp van een frais verlaagd tot het gewenste niveau en de occlusie en articulatie aangepast met kunsthars. Ook hier houden we rekening met de mogelijkheid bij een niet succesvolle splinttherapie de patiënt zijn originele voorziening terug te kunnen geven.

Ad. 3: Verbeteren van de retentie middels een relinie, een nieuwe volledige prothese of het vervaardigen van een overkappingsprothese op implantaten zal effect kunnen sorteren bij patiënten met myogene klachten.

Vaak betreffen dit prothesedragers die deze klachten ontwikkelen op basis van musculaire hyperactiviteit teneinde de prothese 'op zijn plaats te houden'.

Hebben de maatregelen genoemd onder 1 of 2 een voldoende positief effect dan wordt de uitgeprobeerde therapeutische verandering in de bestaande prothese ingebouwd of zonodig een nieuwe gebitsprothese gemaakt op geleide van de 'splint prothese'.

Dentate patiënten

Bij de dentate patiënten ligt de situatie wat gecompliceerder. De meeste gebruikte splints zijn:

1. 'Anti-bruxisme' splint of 'night-guard', een splint niet primair gericht op therapeutisch effect, maar bedoeld voor bescherming van de restdentitie. Bij de extreem bruxerende patiënt kan het nodig zijn de laterale cuspidaat-geleidingen in metaal uit te voeren om te snelle slijtage van het kunsthars van de splint te voorkomen. Bij deze groep patiënten dient de splint te worden gedragen totdat de parafunctie al dan niet spontaan vermindert.

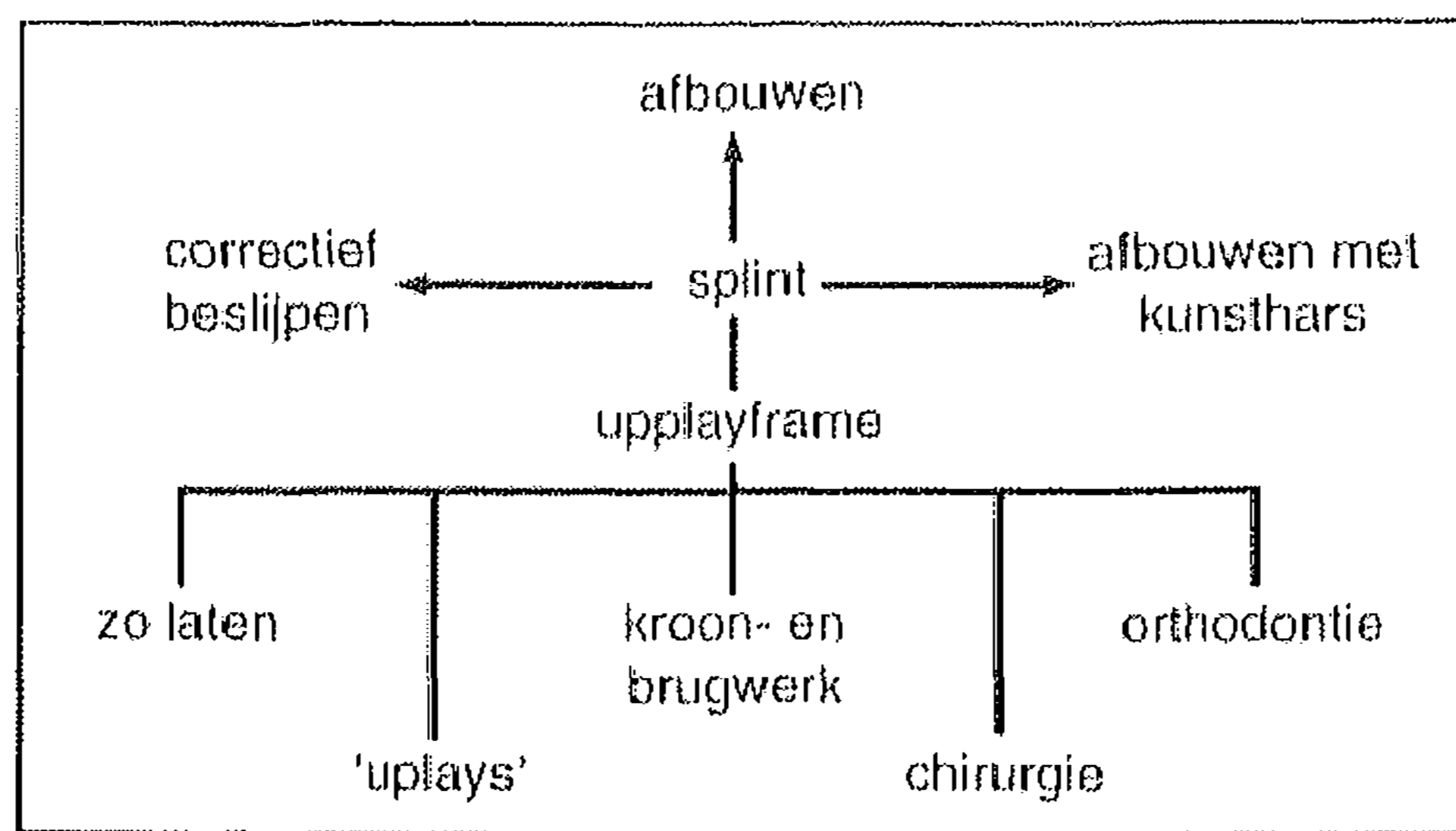
2. Stabilisatiesplint. Een splint die de voor de patiënt optimale occlusie en articulatie aanbiedt in relatie tot het gehele tempero-mandibulaire gebied. Hierbij gaat het wel primair om therapeutisch effect: het binnen het adaptatieniveau brengen van het tandkaakstelsel van de patiënt. Met andere woorden: klachtenvrij of een zodanig klachtenpatroon dat de patiënt dit acceptabel acht om mee door het leven te gaan.

Een succesvolle stabilisatiesplint wordt in principe enkele maanden gedragen. Als het therapeutisch effect gedurende enige maanden (bijvoorbeeld 3 maanden) stabiel blijft, zal eerst worden geprobeerd het dragen van de splint gefaseerd te verminderen.

Een aantal patiënten zal dan uitkomen op het 's nachts dragen van de splint, anderen op dragen naar behoefte, weer anderen op het geheel stoppen van het dragen van de splint.

Deze laatste groep patiënten wordt echter met enige regelmaat geëvalueerd op hun behandelingsbehoefte.

Bij die patiënten die een aversie hebben tegen het semi-permanent dragen van de splint gedurende een deel van de dag en/of nacht en bij wie sprake is van een instabiele occlusie of ongunsti-



ge articulatie kan worden overgegaan tot herstel van de gewenste stabiliteit en articulatieverhoudingen met eenvoudige reversibele behandelingen.

Bijvoorbeeld palatinale en/of buccale schildjes op de cuspidaten om de hoektanddisclusie te herstellen. Deze schildjes kunnen zowel van metaal als, in die gevallen waar de esthetiek een rol speelt, van porselein zijn. Deze behandeling kan al dan niet in combinatie met correctief beslijpen van de gebitselementen. Hetzij direct in de mond, hetzij indirect met behulp van modellen in een articulator en een slijpplan.

In die gevallen waar het niet mogelijk is herstel van functie met genoemde middelen te bewerkstelligen of daar waar zich extractiediastemen op stra-

tegische plaatsen bevinden, kan worden gedacht aan een upplayframe, al dan niet als definitieve voorziening.

Indien de patiënt met het upplayframe gedurende langere periode binnen zijn adaptatieniveau blijft, is het mogelijk na het loszagen van de uplays deze met behulp van etstechniek op de elementen te bevestigen. Hiermee wordt het comfort voor de patiënt verhoogd. Natuurlijk is het ook mogelijk om op termijn met conventioneel kroon- en brugwerk, orthodontie, osteotomie of combinaties van deze behandelopties de gewenste occlusale en intermaxillaire relaties te creëren.

De laatst genoemde opties komen echter pas aan de orde indien na succesvolle splinttherapie is gebleken dat een patiënt langdurig vrij van CMD-klachten blijft en er behandel noodzaak bestaat. ■

Drs. F. de Vries

Dr. R. de Kanter

Drs. N. Postema

Vakgroep Orale Functieleer/CBT