

## PDF hosted at the Radboud Repository of the Radboud University Nijmegen

The following full text is a publisher's version.

For additional information about this publication click this link.

<http://hdl.handle.net/2066/14731>

Please be advised that this information was generated on 2019-06-19 and may be subject to change.

AFDELING INTERNE GENEESKUNDE VAN DE  
DIAKONESSENINRICHTING „BRONOVO”, DEN HAAG

**PRIMAIRE BILIAIRE CIRROSE  
MET SCLERODERMIE EN HYPOTHYREOÏDIE**

DOOR

P. DE GRAAF<sup>1</sup>, J. W. M. VAN DER MEER<sup>1</sup>  
EN H. SCHRIJVER

ABSTRACT

The case history of a female patient with primary biliary cirrhosis (observed over a period of 21 years), autoimmune thyroiditis and systemic sclerosis is described. The relationship between these syndromes is briefly reviewed.

INLEIDING

Bij chronische leverziekten als primaire biliaire cirrose, chronisch agressieve hepatitis en cryptogene cirrose komen frequent systeemafwijkingen voor. GOLDING c.s. (1971, 1973) beschrijven o.a. hierbij het frequent voorkomen van het syndroom van Sjögren en soms van autoimmuunschildklierziekten. SHERLOCK en SCHEUER (1973) wijzen op het niet zelden gepaard gaan van primaire biliaire cirrose met het syndroom van Sjögren, reumatoïde arthritis of autoimmuunthyreoiditis.

Over de combinatie van primaire biliaire cirrose met sclerodermie, eventueel in de vorm van het zgn. CRST syndroom (subcutane calcinosis, Raynaud-fenomeen, sclerodactylie en teleangiëctasieën) zijn de laatste jaren meerdere publicaties verschenen (REYNOLDS c.s. 1970, 1971, ALLEN en SNEDDON 1970, MURRAY-LYON c.s. 1970, O'BRIEN c.s. 1972, VAN BERGE HENEGOUWEN c.s. 1973).

---

(<sup>1</sup>) Huidig adres: Afdeling Interne Geneeskunde Academisch Ziekenhuis te Leiden.

Gedurende ruim 20 jaar werd een patiënte geobserveerd waarbij zich achtereenvolgens een levercirrose (later gediagnosticeerd als primaire biliare cirrose), een autoimmuunthyreoiditis en een sclerodermie ontwikkelden.

Het samengaan van deze drie ziektebeelden, waarbij naast de beschreven combinatie van primaire biliare cirrose en sclerodermie, tevens een autoimmuunthyreoiditis bestond, zowel als de ongewoon lange ziekteduur van de primaire biliare cirrose, zijn reden voor ons hierover mededeling te doen.

#### ZIEKTEGESCHIEDENIS

In 1953 werd een destijds 50-jarige vrouw voor het eerst door één onzer (H.S.) gezien wegens moeheid en rugpijn. De voorgeschiedenis vermeldde geen bijzonderheden. Bij lichamelijk onderzoek werden geen afwijkingen gevonden. Bij verdere analyse werd een verhoogde bezinking gevonden (65 mm), eosinofilie (14 % bij 6700 leucocyten), hyperglobulinemie (albumine 4,1 gr %, globulinen 4,1 gr %) en een verhoogd serum alkalische fosfatase gehalte (6,2 E. Bod.). Serum bilirubine waarden waren normaal. Bij orale cholecystografie kwam de galblaas niet op. Bij laparotomie werd een hydrops van de galblaas en galstenen gevonden, zonder tekenen van choledochus obstructie. De lever toonde een „beginnend cirrotisch aspect”. Er werd een cholecystectomie verricht en een proefexcisie uit de lever genomen. Dit toonde het histologische beeld van een interstitiële ontsteking (FIGUUR 1 en 2).

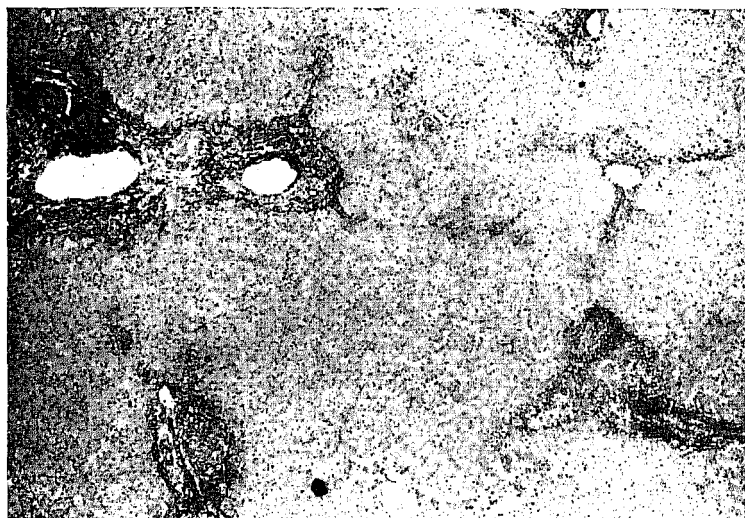


FIG. 1. Leverbiopt overzicht met periportale infiltraten.

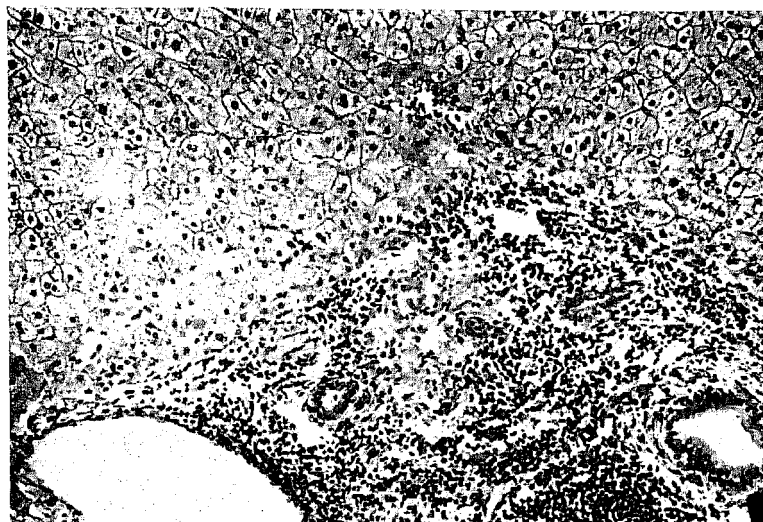

FIG. 2

Histiocytair granuloom in periportaal lymfo-plasmocellulair infiltraat.

Postoperatief bleven bezinking en gammaglobuline verhoogd, de leverfuncties gestoord. De eosinofilie bleef bestaan en onverklaard. (Het verloop van enkele leverfuncties en bezinking zijn weergegeven in FIGUUR 3). De diagnose levercirrose e.c.i. werd gesteld. Tot 1959 bleef de klinische toestand ongewijzigd. Icterus, jeuk of steatorrhoea werden niet waargenomen.

In 1959 volgde opname wegens toenemende oedemen, mogelijk veroorzaakt door een hypalbuminemie als gevolg van de levercirrose. (serum albumine 3.0 gr %). Bij lichamelijk onderzoek bleek de lever iets vergroot en drukpijnlijk. Tekenen van portale hypertensie werden niet gevonden. De milt was niet vergroot. Er bestond geen ascites. Röntgenologisch werden geen tekenen van oesophagus varices gevonden. Intraveneuze cholangiografie toonde normale extrahepatische galwegen. Patiënte werd kortdurend behandeld met Mersalyl en Prednison, waarna een duidelijke klinische verbetering optrad, het serum alkalische fosfatase en de bezinking daalde (FIGUUR 3).

In 1961 ontstonden klachten over koude vingers met aanvallen van krampende pijnen, typisch voor een Raynaud fenomeen. In het zelfde jaar werd de diagnose hypothyreoidie gesteld waarvoor patiënte werd behandeld met Thyranon®. In deze periode klaagde patiënte voor het eerst over jeuk welke nooit heftig was en geen behandeling behoefde. De hierna volgende jaren bleef het ziektebeeld stationair. Patiënte hertrouwde en leidde een normaal leven.

In 1969 werd immunopathologisch onderzoek verricht (Centr. Lab. Bloedtransfusiedienst Amsterdam) waarbij de reactie op antistoffen tegen mitochondriën (A.M.F.) sterk positief bleek. Door de aanwezigheid van deze niet orgaanspecifieke

antistoffen kon onderzoek naar orgaanspecifieke antistoffen moeilijk worden verricht. Wel werden antistoffen tegen schildklier colloïd aangetoond. Antinucleaire factoren (ANF) waren niet aantoonbaar. Van de reumareacties was alleen de Latex fixatie test positief. Op grond van de immunopathologische bevindingen kon de diagnose autoimmuunthyreoiditis als oorzaak van de hypothyreoidie worden gesteld.

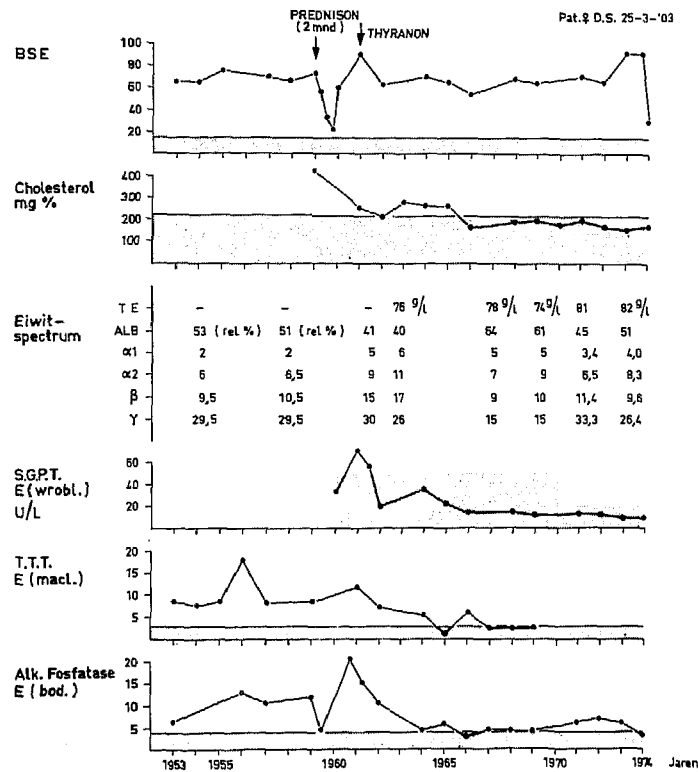


FIG. 3

Overzicht van het verloop van enkele leverfuncties en bloedbezinking.

De leverbiopsie uit 1953 werd opnieuw beoordeeld (M. VOORTMAN). Het leverweefsel toonde een normale architectuur met vergrote portavelden. Periportaal werden dichte infiltraten gezien, bestaande uit mononucleaire rondkernige cellen; lymfocyten, histiocyten, verscheidene eosinofiele granulocyten en talrijke plasmacellen. Verspreid werden histiocyttaire granulomen aangetroffen. Enkele kleine galgangen toonden beginnende epitheeldestructie. Het histologische beeld paste bij een primaire biliare cirrose in een vroeg stadium. Op grond van de histologische en biochemische bevindingen, gesteund door de sterk positieve A.M.F. reactie

(DONIACH c.s. 1968), werd de diagnose primaire biliaire cirrose gesteld. Passend hierbij werd bij immunoelectroforese onderzoek in 1971 een verhoogd serum IgM gehalte gevonden. Het klinische beeld was hier niet kenmerkend voor (BRANDT, 1970).

Na passagère artralgiën van schouders, ellebogen en polsen begon patiënte in 1972 toenemend te klagen over pijnlijke en stijve gezwollen handen. Op grond van het klinische beeld, de positieve Latex fixatie test en de uit de literatuur bekende combinatie van primaire biliaire cirrose met reumatoïde arthritis werd de diagnose reumatoïde arthritis overwogen.

Eind 1973 werd patiënte opgenomen wegens een snel ontstane, ernstige insufficiëntie cordis. De bloeddruk bleek sterk verhoogd 220/145. De lever was 4 vingers onder de ribbeoog palpabel. De milt werd niet gevoeld. Er was geen ascites. Opvallend waren nu een kleine mond en een strakke, glanzende, atrofische gepigmenteerde huid van de vingers, met flexie contracturen van beide pinken. De thoraxfoto toonde een sterk vergroot hart met tekenen van longstuwning en pleura-vocht links. Bij laboratoriumonderzoek bleek nu ook een nierfunctiestoornis te bestaan (serum creatinine 200  $\mu\text{mol/l}$ ) met een albuminurie (1,15 gr/24  $\mu$ ) zonder sedimentafwijkingen.

De diagnose sclerodermie werd gesteld. Er waren geen telangiëctasiën of aanwijzingen voor subcutane calcinosis, ook röntgenologisch niet. De slokdarmfoto's toonden een hypotone, wat verwijde, slecht ledigende slokdarm, passend bij sclerodermie. Er waren geen tekenen van slokdarm varices. De dunne-darm-passage toonde geen duidelijke afwijkingen. Xylose test en Schillingtest waren duidelijk gestoord, de laatste ook na toediening van intrinsic factor. Bij herhaald immunopathologisch onderzoek bleef de A.M.F. reactie weer sterk positief. Antinucleaire factoren waren nu duidelijk aantoonbaar en van het zgn. „gespikkelde type” zoals voorkomt bij sclerodermie en het syndroom van Sjögren. Bij immunoelectroforese werd weer een verhoogd IgM en nu ook IgG gevonden. Paraproteïnen waren niet aantoonbaar. Naar het syndroom van Sjögren is geen gericht onderzoek verricht. Als oorzaak van de insufficiëntia cordis werd een cardiomyopathie op basis van sclerodermie vermoed. Als oorzaak van de nierfunctiestoornis werd een „scleroderma kidney” aangenomen. Van nier- en leverbiopsie werd afgezien wegens een lichte haemostase stoornis en de geringe therapeutische consequenties. Na symptomatische behandeling van de insufficiëntia cordis met digoxine en diuretica werd patiënte in november 1973 in weer redelijke klinische toestand ontslagen.

Enkele weken na ontslag ontstond een snel progressieve nierinsufficiëntie met oligurie en insufficiëntia cordis. Kort na heropname overleed patiënte, 21 jaar na het stellen van de diagnose „cirrose”, aan complicaties van de sclerodermie.

Bij obductie (M. VOORTMAN) werd een kleine lever gevonden (gewicht 1050 gr) met het aspect van een macronodulaire cirrose. Er was ascites (500 cc). De milt was vergroot (gewicht 250 gr). Oesophagus varices werden niet gevonden. De schildklier was sterk atrofisch (gewicht 4 gr). Het hart toonde een hypertrofische linker ventrikel met myocard fibrose, het beeld van een cardiomyopathie. Beide nieren waren klein en toonden tekenen van nefropathie met diffuus versmalde schors.

Microscopisch onderzoek van de lever toonde het histologische beeld van een niet actieve cirrose. Vergeleken met de histologie uit 1953 bleek er nu een duidelijke

cirrose met minder ontstekingsinfiltraat en een opvallende galgangschaarste. Het histologisch beeld van de lever was niet meer kenmerkend voor een primaire biliare cirrose maar zou kunnen passen bij een eindstadium hiervan. Microscopisch onderzoek van de huid toonde sterke toeneming van brede collageen vezels in het corium met omsluiting van zweetkliertjes. Soortgelijke toename van collageen vezels werd in het subepitheliale stroma van de oesophagus gevonden. Sclerotische veranderingen aan kleine arteriën werden gezien in longen, myocard, nieren, en dwarsgestreepte spieren, passend bij een gesystematiseerde sclerodermie.

#### BESCHOUWINGEN

Het gezamenlijk voorkomen van de beschreven ziektebeelden is een zeldzame bevinding.

Als eerste ontstond een primaire biliare cirrose. Het ontbreken van klinische verschijnselen als jeuk en icterus (BRANDT 1970) is ongewoon, maar wordt wel vaker waargenomen (SHERLOCK en SCHEUER, 1973).

In de literatuur wordt bij primaire biliare cirrose een ziekteduur van 21 jaar als ongewoon lang beschouwd (BRANDT, 1972). Sinds de introductie van de A.M.F. reactie en door beter inzicht in de histogenese van primaire biliare cirrose kan de diagnose vaak in een vroeger stadium gesteld worden en zal mogelijk blijken dat een lange overlevingsduur geen uitzondering is. Ons zijn nog 2 patiënten met primaire biliare cirrose en een ziekteduur van meer dan 20 jaar bekend.

De diagnoses hypothyreoidie en sclerodermie werden resp. 8 jaar en 20 jaar later gesteld. De sclerodermie is pas gediagnosticeerd toen al een uitgebreide systeemaandoening bestond. De voorafgaande artralgieën en pijnlijke gezwollen stijve handen zijn ongetwijfeld manifestaties van de sclerodermie geweest. De ziektegeschiedenis van onze patiënte illustreert het vaak snel progressieve beloop van sclerodermie bij aantasting van inwendige organen als hart en nieren, waarbij insufficiëntia cordis en/of een snel progressieve nierinsufficiëntie veelal de doodsoorzaak is.

Het Raynaud fenomeen en in mindere mate telangiëctasieën en subcutane calcinosis worden frequent waargenomen bij sclerodermie (WINKELMAN, 1971). Of het tezamen voorkomen van deze verschijnselen als een apart syndroom (C.R.S.T.-syndroom, WINTERBAUER, 1964) moet worden beschouwd, kan worden betwijfeld (NIENHUIS c.s., 1969). Een term als „incompleet” C.R.S.T.-syndroom” wekt ons inziens zeker verwarring.

REYNOLDS c.s. (1970) vestigden de aandacht op het samengaan van primaire biliaire cirrose en sclerodermie, volgens hen in de vorm van het C.R.S.T.-syndroom. Uit de ziektegeschiedenissen van 11 patiënten die met de combinatie primaire biliaire cirrose en sclerodermie zijn beschreven (REYNOLDS, 1971, ALLEN en SNEDDON, 1970, MURRAY-LYON c.s., 1970, O'BRIEN c.s., 1972, VAN BERGE HENEGOUWEN c.s., 1973) blijkt slechts bij 4 patiënten een „volledig C.R.S.T.-syndroom” te bestaan. De relatie primaire biliaire cirrose met sclerodermie, al of niet in de vorm van een C.R.S.T.-syndroom, lijkt wel duidelijk. Het Raynaud fenomeen blijkt indien aanwezig, steeds het eerste verschijnsel, wisselend 1 tot 34 jaar later gevolgd door sclerodermie of primaire biliaire cirrose. Veelal worden beide ziekten gelijktijdig waargenomen. Alleen bij onze patiënte ging de primaire biliaire cirrose het Raynaud fenomeen 8 jaar en de sclerodermie ongeveer 20 jaar vooraf. Een duidelijke volgorde in ontstaan van beide ziekten blijkt uit de literatuur niet te bestaan.

Buiten de beschreven patiënten met primaire biliaire cirrose en sclerodermie wordt in de literatuur o.a. nog melding gemaakt door SHERLOCK en SCHEUER (1973) van 3 patiënten met sclerodermie bij 100 patiënten met primaire biliaire cirrose. GALBRAITH (1974) vond bij 22 patiënten met primaire biliaire cirrose in 2 gevallen een sclerodermie. Bij sclerodermie patiënten zijn slechts enkele gevallen van levercirrose beschreven. Zo vond BARTHOLOMEW (1964) bij een gericht onderzoek naar leverafwijkingen bij 727 patiënten met sclerodermie deze slechts bij 8 patiënten, waarvan vermoedelijk slechts 1 patiënt een primaire biliaire cirrose had. Behalve de door REYNOLDS (1971) beschreven 6 patiënten met sclerodermie in een groep van 41 patiënten met primaire biliaire cirrose, blijkt verder in de literatuur deze combinatie slechts sporadisch waargenomen. Zoals reeds vermeld wordt het samengaan van primaire biliaire cirrose met autoimmuunschildklierziekten vaker gezien, evenals met reumatoïde arthritis en vooral het syndroom van Sjögren (GOLDING c.s., 1973, SHERLOCK en SCHEUER, 1973, VAN BERGE HENEGOUWEN c.s., 1975).

De bij onze patiënte beschreven ziektebeelden behoren tot de groep van de idiopathische autoimmuunziekten. Deze combinatie vonden wij in de literatuur niet vermeld. Een zekere autoimmuun-genese bij sclerodermie is niet aangetoond maar wordt vermoed op grond van de relatie met andere autoimmuunziekten, en het voor-



komen van weefselantistoffen. Waarnemingen als de onze ondersteunen dit vermoeden. Een genetische predispositie bij deze ziekten, die vooral voorkomen bij vrouwen rond de middelbare leeftijd, wordt waarschijnlijk geacht. Bij primaire biliaire cirrose en autoimmuunthyreoiditis wordt als ziekteoorzaak cellulaire autoreactiviteit aangenomen, veroorzaakt door nog onbekende, vermoedelijk exogene factoren. De begeleidende weefselantistoffen, als uiting van humorale reactiviteit, zijn niet autoagressief gebleken. Het verband tussen deze weefselantistoffen en de orgaanlaesies is niet duidelijk en tot heden alleen van diagnostisch belang. Bij sclerodermie zijn tekenen van cellulaire reactiviteit gering; ook tekenen van humorale reactiviteit als ziekteoorzaak (immuun-complex beschadiging), wat bij verwante ziekten als reumatoïde arthritis en S.L.E. kan worden gevonden, ontbreken. Een immunologisch verband bij het ontstaan van deze 3 ziekten lijkt aanneemelijk. Of door nog onbekende oorzaak (toxisch, medicamenteus, infectieus?) primair het immunologisch systeem wordt aangedaan of een gelijktijdige beschadiging van meerdere organen optreedt waarbij cellulaire antigeen veranderingen ontstaan of een primaire beschadiging van één orgaan door kruis-antigeniciteit aanleiding geeft tot andere orgaanbeschadigingen (GOLDING, 1973), is nog onbekend.

#### SAMENVATTING

Een patiënte met primaire biliaire cirrose (vervolgd gedurende 21 jaar), autoimmuunthyreoiditis en sclerodermie wordt beschreven. Op de relatie tussen deze ziektebeelden wordt op grond van literatuur gegevens kort ingegaan.

#### LITERATUUR

- ALLEN, B. R. en SNEDDON, I. Scleroderma and primary biliary cirrhosis. *Brit. med. J.*, 1970, *III*, 526.
- BARTHOLOMEW, L. G., CAIN, I. C., WINKELMAN, R. K. en BAGGENSTOSS, A. H. Chronic disease of the liver associated with systemic scleroderma. *Amer. J. dig. Dis.*, 1964, *9*, 43.
- BERGE HENEGOUWEN, G. P. VAN, BRONKHORST, F. B. en BOERSMA, J. W. Een patiënte met primaire biliaire cirrose en sclerodermie. *Ned. T. Geneesk.*, 1973, *117*, 1453.
- BERGE HENEGOUWEN, G. P. VAN, OOMEN, H. A. P. C., BOERSMA, J. W., BRONKHORST, F. B. en BRANDT, K. H. Hepatitis and biliary cirrhosis in rheumatoid arthritis. *Neth. J. Med.*, 1975, *18*, 1.

- BRANDT, K. H. en FURSTNER, H. J. Huidige inzichten omtrent de primaire biliaire cirrose. *Ned. T. Geneesk.*, 1970, 114, 2080.
- BRANDT, K. H. en BRONKHORST, F. B. The case of a woman suffering from primary biliary cirrhosis for an unusually long time. *Folia Med. Neerl.*, 1972, 15, 240.
- DONIACH, D., WALKER, G. J. en ROITT, I. M. The significance of mitochondrial antibodies in liver disease. *Acta gastro-ent. belg.*, 1968, 31, 399.
- GALBRAITH, R. M., SMITH, M., MACKENZIE, R. M., TEE, D. E., DONIACH, D. en WILLIAMS, R. High prevalence of seroimmunologic abnormalities in relatives of patients with active chronic hepatitis or primary biliary cirrhosis. *New Engl. J. Med.*, 1974, 290, 63.
- GOLDING, P. L., BOWN, R. en STUART-MASON, A. Studies on multisystem involvement in active chronic hepatitis and primary biliary cirrhosis. In: M. Smith en R. Williams, Immunology of the liver, 1971, 194, Heinemann, Londen.
- GOLDING, P. L., SMITH, M. en WILLIAMS, R. Multisystem involvement in chronic liver disease. *Amer. J. Med.*, 1973, 55, 772.
- MURRAY-LYON, I. M., THOMPSON, R. P., ANSELL, I. P. en WILLIAMS, R. Scleroderma with primary biliary cirrhosis. *Brit. med. J.*, 1970, III, 258.
- NIENHUIS, R. L. F., WOUDE, A. A. en QUE, G. S. Syndroom van Thibièrge-Weissenbach, een bijzondere vorm van sclerodermie. *Ned. T. Geneesk.*, 1969, 113, 604.
- O'BRIEN, S. T., EDDY, W. M. en KRANEITT, E. L. Primary biliary cirrhosis associated with scleroderma. *Gastroenterology*, 1972, 62, 118.
- REYNOLDS, T. B., DENISON, E. K., FRANKL, H. D., LIEBERMAN, F. L. en PETERS, R. L. New syndrome: combination of primary biliary cirrhosis, scleroderma and hereditary hemorrhagic telangiectasia (abstract). *Gastroenterology*, 1970, 58, 290.
- REYNOLDS, T. B., DENISON, E. K., FRANKL, H. D., LIEBERMAN, F. L. en PETERS, R. L. Primary biliary cirrhosis with scleroderma, Raynaud's phenomenon and telangiectasia. *Amer. J. Med.*, 1971, 50, 302.
- SHERLOCK, S. en SCHEUER, P. J. Presentation and diagnosis of 100 patients with primary biliary cirrhosis. *New Engl. J. Med.*, 1973, 289, 674.
- WINKELMAN, R. K. Classification and pathogenesis of scleroderma. *Mayo clin. Proc.*, 1971, 46, 83.
- WINTERBAUER, R. H. Multiple telangiectasia, Raynaud's phenomenon, sclerodactyly and subcutaneous calcinosis. A syndrome mimicking hereditary hemorrhagic telangiectasia. *Bull. Johns Hopk. Hosp.*, 1964, 114, 361.

## BESPREKING

Dr. SNOECKX (Antwerpen) denkt dat bij een primaire biliaire cirrhose de BSP duidelijk gestoord is.

Dr. DE GRAAF herhaalt dat in 1956, na 3 jaar de BSP slechts weinig gestoord was met 6 % retentie; in 1959 was de retentie 4 %, en in 63 of 64 was het onderzoek eveneens normaal : inderdaad onverwachts.

Een nederlandse collega vraagt of er bindweefsel gevonden werd in de dunne darmcoupes. (Antwoord : er werden geen dunne darmcoupes gemaakt). Hij merkt verder op dat de alkalische fosfatasen plots daalden tot bijna normale waarden : dergelijke waarneming deed hij ook éénmaal.

Prof. Dr. DE GROOTE (Leuven) denkt dat primaire biliaire cirrhose eerder zeldzaam is, en niet altijd typisch is, meestal zijn de alkalische fosfatasen hoog, maar hij herinnert zich een geval met normale alkalische fosfatasen in het bloed.

Dr. DE MEULENAERE (Tielt) heeft een patiënt die het met cholestyramine klinisch goed maakt, maar de alkalische fosfatasen blijven hoog.

Dr. FEVERY (Leuven) denkt dat biliaire cirrhosen door de pediater beter bekend zijn, door allerhande vormen van galwegen-agenesie : soms ziet men de bilirubine stijgen en de alkalische fosfatasen dalen.

Dr. DE MEULENAERE (Tielt) herinnert aan het syndroom van Shiff-Craig-Boone, met pernicieuze anemie, hypoparathyreoidie, Moniliasis, ziekte van Addison, hemolytische anemie en leverstoornissen.

Dr. SNOECKX (Antwerpen) vraagt of immunosuppressiva aan te bevelen zijn bij primaire biliaire cirrhose.

Dr. DE GRAAF antwoordt dat Imuran zowat overal in de belangstelling staat, maar dat corticoïden niet aanbevolen worden.

P. VAN EECKHOUTTE, Brugge.