

PDF hosted at the Radboud Repository of the Radboud University Nijmegen

The following full text is a publisher's version.

For additional information about this publication click this link.

<http://hdl.handle.net/2066/20732>

Please be advised that this information was generated on 2018-05-25 and may be subject to change.

Nieuwe ontwikkelingen in de diagnostiek van het syndroom van Alport

C.H.SCHRÖDER, H.H.LEMMINK, L.P.W.J.VAN DEN HEUVEL EN H.J.M.SMEETS

INLEIDING

Het syndroom van Alport is een erfelijk ziektebeeld, gekenmerkt door hematurie, doofheid, nierinsufficiëntie en oogafwijkingen.¹ De hematurie wordt vaak op de kinderleeftijd gediagnostiseerd, bij routineonderzoek door school- of huisarts. Indien doofheid optreedt (in circa 60% van de gevallen), ontstaat deze rond de puberteit; deze wordt gekenmerkt door een symmetrisch perceptief gehoorverlies, vooral in de hoge tonen. Nierinsufficiëntie ontstaat bij mannen in het algemeen op jeugdige leeftijd, terwijl deze bij vrouwen later of in het geheel niet optreedt. Er zijn echter Alport-families waarin ook bij mannen de nierinsufficiëntie relatief laat ontstaat. Binnen een familie komt de leeftijd waarop bij mannen nierinsufficiëntie ontstaat meestal overeen. Hasstedt et al. onderscheiden 6 typen van het syndroom van Alport, waarbij het vroeg (< 31 jaar) dan wel laat (> 31 jaar) voorkomen van nierinsufficiëntie en het al dan niet aanwezig zijn van doofheid de belangrijkste criteria vormen.² In de door ons gewijzigde tabel wordt van 7 typen gesproken. Behalve de doofheid zijn ook oogafwijkingen deel van het syndroom: een lenticonus anterior is vrij karakteristiek voor het syndroom, maar wordt bij een minderheid van de patiënten gevonden.³ De zogenaamde perimaculaire stippeling kan bij zorgvuldig oogheelkundig onderzoek gevonden worden bij ruim 90% van de patiënten.⁴ Voorts gaat het syndroom van Alport bij sommige families samen met macrotrombocytopenie⁵ en leiomyomatosis van de oesofagus.^{6,7} Ten slotte moet vermeld worden dat bij een aantal patiënten na niertransplantatie een antiglomerulaire basaalmembraan-glomerulonefritis ontstaat, waarbij de patiënt antilichamen vormt tegen de glomerulaire basaalmembraan (GBM) van de donornier.^{8,9}

Het pathologisch-anatomische beeld van de nier toont kenmerkende afwijkingen bij elektronenmicroscopisch onderzoek van de GBM, terwijl lichtmicroscopie en immunofluorescentieonderzoek normale resultaten geven. Bij elektronenmicroscopie wordt in het algemeen een onregelmatige verdikking van de GBM gezien, met opsplitsingen van de lamina densa, waardoor een zogenaamd bladerdeegaspect ontstaat. In de GBM worden meestal dense granula gezien.

Omtrent het erfelijkheidspatroon van het syndroom van Alport is in het verleden veel discussie gevoerd. Thans is duidelijk dat het ziektebeeld in de overgrote meerderheid van de families X-gebonden dominant overerft. On-

duidelijk is of er ook een autosomaal dominante vorm bestaat, omdat steeds meer blijkt dat overerving bij families met oorspronkelijk autosomaal dominante overerving in werkelijkheid X-gebonden blijkt te zijn. Wel staat vast dat, in zeldzame gevallen, een autosomaal recessieve vorm van het syndroom aanwezig is. In de betreffende families komt de aandoening bij meerdere broers en (of) zusters voor, terwijl bij de ouders en de vorige generaties geen afwijkingen kunnen worden aangetoond. Enige jaren geleden werd door verschillende groepen onderzoekers aangetoond, dat het gen voor de X-gebonden vorm van het syndroom van Alport is gelegen in het midden van de lange arm van het X-chromosoom.¹⁰⁻¹²

VOORUITGANG IN HET GENETISCH-BIOCHEMISCH ONDERZOEK

De GBM bestaat voor een belangrijk gedeelte uit collageen van het type IV (figuur 1). Tot voor enkele jaren werd aangenomen dat collageen IV was opgebouwd uit een tweetal ketens, de $\alpha 1$ - en de $\alpha 2$ -keten. In 1991 werd vastgesteld dat ook een $\alpha 3$ - en een $\alpha 4$ -keten aanwezig waren in de basaalmembraan.^{13,14} De genen voor de $\alpha 1$ - en de $\alpha 2$ -keten werden naast elkaar gelokaliseerd op chromosoom 13,¹⁵ en voor de $\alpha 3$ - en de $\alpha 4$ -keten op chromosoom 2.^{16,17} Onlangs werd halverwege de lange arm van het X-chromosoom het gen voor een tot dan toe onbekende collageenketen gevonden,¹⁸ exact in het gebied waar het gen voor het syndroom van Alport was gelokaliseerd. Het leek nu aannemelijk dat (verschillende) defecten in dit gen tot (verschillende vormen van) het syndroom van Alport zouden leiden. De betreffende keten werd $\alpha 5$ -keten genoemd en het coderende gen het COL4A5-gen. Het vinden van mutaties in dit gen bij pa-

Indeling van het syndroom van Alport in 7 typen gewijzigd naar Hasstedt;² de chromosomale lokalisatie van deze klinische fenotypen is niet voor alle typen bekend

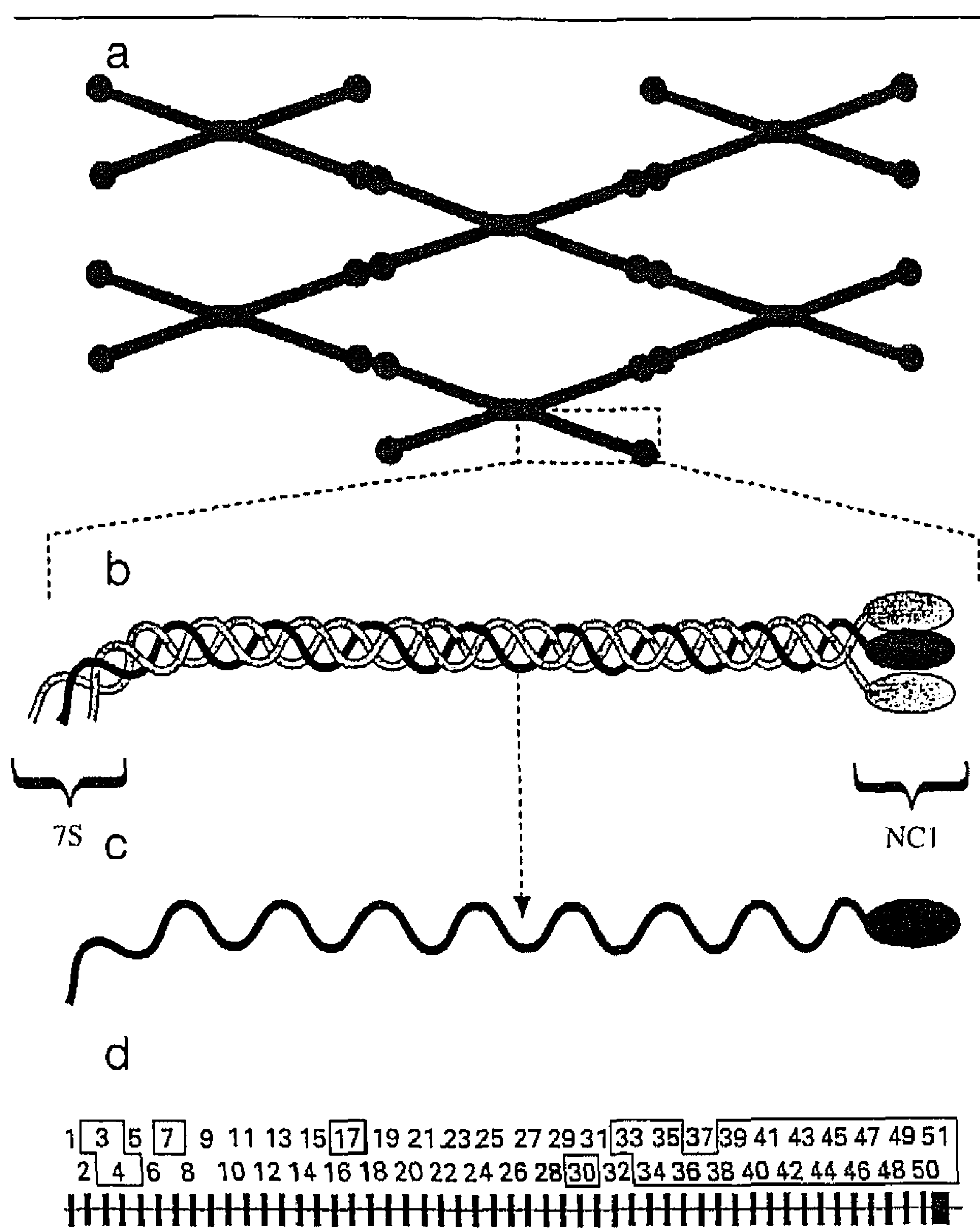
type	erfelijkheid	leeftijd	symptomen	
			doofheid	andere
type I	AD/X-dom	< 31 jaar	+	eventuele oogafwijking
type II	X-dom	< 31 jaar	+	eventuele oogafwijking
type III	X-dom	> 31 jaar	+	-
type IV	X-dom	> 31 jaar	-	-
type V	AD	< 31 jaar en > 31 jaar	+	trombopathie
type VI	AD	< 31 jaar	+	eventuele oogafwijking
type VII	AR	< 31 jaar	+/-	eventuele oogafwijking

AD = autosomaal dominant; X-dom = X-gebonden dominant; AR = autosomaal recessief.

Academisch Ziekenhuis, Postbus 9101, 6500 HB Nijmegen.
Afd. Kindergeneeskunde: dr.C.H.Schröder, kinderarts; dr.L.P.W.J.van den Heuvel, biochemicus.

Afd. Antropogenetica: ir.H.H.Lemmink en dr.H.J.M.Smeets, moleculair biologen.

Correspondentie-adres: dr.C.H.Schröder.



FIGUUR 1. Opbouw van de basaalmembraan. De basaalmembraan bestaat uit een netwerk van type IV-collageen (a). Het type IV-collageen is samengesteld uit een tripele helix van 3 α -ketens (b), waarvan tot dusverre 6 verschillende soorten ontdekt zijn. Een α -keten bestaat uit een collageedeel en – aan de uiteinden – 2 niet-collagene domeinen, het NCI-domein en het NC2- (of 7S-)domein (c). De 51 exonen van het voor de COL4A5-keten coderende gen zijn schematisch weergegeven (d). De tot nu toe geanalyseerde exonen zijn omlijnd.

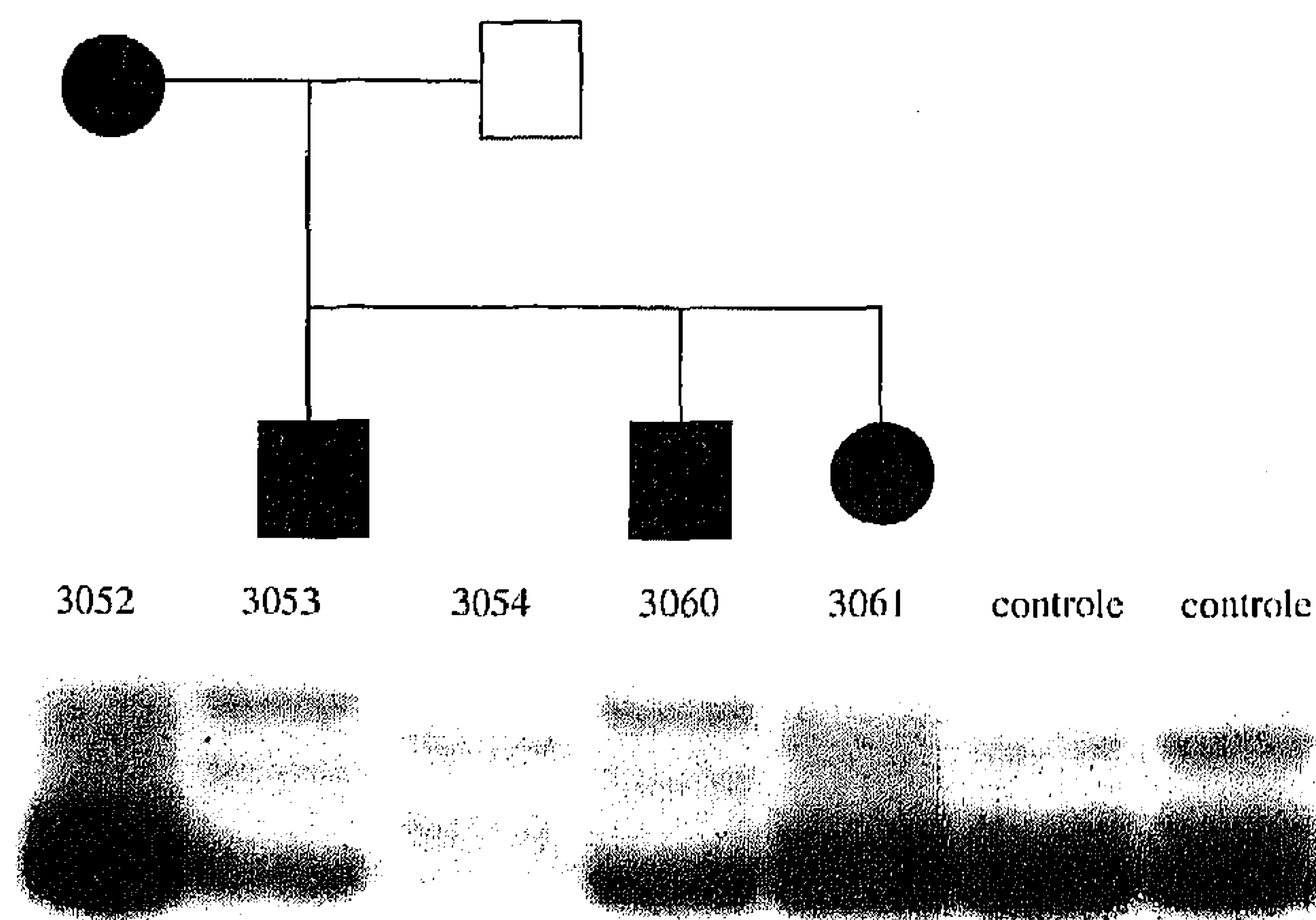
tiënten was het definitieve bewijs voor de rol ervan bij het syndroom van Alport.

Op dit moment worden door een groot aantal groepen onderzoekers de mutaties in het COL4A5-gen bij patiënten in kaart gebracht. Eerst wordt gezocht naar grote deleties via een Southern-blot-analyse van patiënten-DNA met COL4A5-cDNA (= terugvertaald boodschapper-RNA) als probe. Vervolgens wordt exon voor exon nagezocht op kleine veranderingen met een aantal specialistische technieken (figuur 2). Omdat het COL4A5 groot is (51 exonen), is dit een zeer tijdrovende bezigheid. Na 1,5 jaar intensief onderzoek hebben wij bij 20% van onze patiënten mutaties in het COL4A5-gen gevonden. Inmiddels is een internationaal Alport-consortium opgericht, dat tot doel heeft te komen tot een snelle uitwisseling van nog niet gepubliceerde onderzoeksgegevens op het gebied van de mutatie detectie. De coördinatie ligt in de handen van de ontdekker van het COL4A5-gen, K. Tryggvason van de Universiteit van Oulu (Finland). Onze onderzoeksgroep vertegenwoordigt Nederland in dit consortium. Binnen dit consortium zijn 30 mutaties in het COL4A5-gen gerapporteerd, waarvan 9 door onze groep.¹⁹⁻²⁷ Zoals gebruikelijk bij X-

chromosomale aandoeningen met een (vroeger) letaal karakter, zijn vrijwel alle mutaties verschillend. Bij circa 10% van de patiënten blijkt een grote deletie in het COL4A5-gen aantoonbaar. De overige mutaties zijn mutaties die leiden tot een afwijkend boodschapper-RNA, met aminozuursubstituties of de vorming van een incompleet eiwit tot gevolg. Inmiddels is bekend geworden dat grote deleties aan de 5'-kant (het begin; 7S-domein) van het gen samenhangen met het ontstaan van leiomyomatosis van de oesofagus,²⁷ terwijl grote deleties aan de 3'-kant (het uiteinde; NCI-domein) samenhangen met het ontstaan van anti-GBM-nefritis na niertransplantatie.^{22 23} Over de rol van het COL4A5-gen bij het sporadische of geïsoleerde leiomyoom is weinig bekend; uit een ongepubliceerd onderzoek blijkt dat bij 22% van de patiënten met een erfelijke oesofageale leiomyomatosis ook een syndroom van Alport bestaat (J.Zhou, persoonlijke mededeling, 1992).

HET ONTSTAAN VAN ANTI-GBM-NEFRITIS NA NIERTRANSPLANTATIE

Bekend is dat bij een aantal patiënten met het syndroom van Alport een anti-GBM-nefritis ontstaat na niertransplantatie. Een parallel met het Goodpasture-syndroom, waarbij auto-antilichamen tegen de GBM worden gevormd, wordt hierbij getrokken. Inderdaad kon worden aangetoond, dat de antilichamen van een aantal Alport-patiënten gevormd tegen hun donornier (vrijwel) identiek zijn aan de Goodpasture-antilichamen.^{8 28} Ook antilichamen gericht tegen een andere epitoom ('familial nephritis antigen') zijn echter beschreven.²⁹ Goodpasture-antilichamen zijn gericht tegen het carboxyterminale



FIGUUR 2. Mutatieanalyse in een exon van het COL4A5-gen in een familie met het syndroom van Alport. De mutatie detectie is gebaseerd op het feit dat DNA-fragmenten die verschillen in samenstelling ook naar verschillende hoogten migreren na gelelektroforese. Alport-patiënten zijn zwart ingekleurd. DNA-fragmenten van de vader (3054) liggen op dezelfde hoogte als die van de 2 controlepatiënten. Alle 4 patiënten (3052, 3053, 3060 en 3061) hebben fragmenten die verschillen ten opzichte van de vader (gezond) en beide controlepatiënten. Na DNA-sequentieanalyse kon voor alle 4 patiënten een mutatie aangetoond worden.

einde van de COL4A3-keten, het zogenaamde niet-collagene NC1-domein.³⁰ Dit correspondeert met de 3'-kant van het COL4A3-gen. Bij een aantal patiënten met het syndroom van Alport die een anti-GBM-nefritis na transplantatie doormaakten, werden grote defecten aan de 3'-kant van het COL4A5-gen gevonden.^{22 23} Dit betekent dat deze patiënten een belangrijk deel van de COL4A5-eiwitketen niet maken, met name het NC1-domein niet. Na transplantatie met een donornier, waarin dit deel van het eiwit wel voorkomt, liggen antistofvorming en dus het ontstaan van een anti-GBM-nefritis voor de hand.

DE TOEKOMST

Een eerste doel voor verder onderzoek is de correlatie van de gevonden defecten in het COL4A5-gen met de klinische expressie van het ziektebeeld (zie de tabel). Een verband met grote deleties aan de 3'- respectievelijk de 5'-kant met het ontstaan van anti-GBM-nefritis na transplantatie respectievelijk leiomyomatosis van de oesofagus is reeds vastgesteld.^{22 23 27} Verdere onderzoeken zijn gericht op de samenhang van kleinere mutaties met het klinische beeld.

Daarnaast blijkt dat niet bij alle families met een klinisch bewezen syndroom van Alport een mutatie in het COL4A5-gen wordt gevonden. Tot nu toe werd door ons ongeveer de helft van dit gen in detail geanalyseerd. Hierbij konden bij 9 van 45 patiënten (20%) mutaties worden aangetoond. Naarmate het onderzoek vordert, zal dit percentage ongetwijfeld nog stijgen. In onze groep werd in één familie koppeling met het COL4A5-gen uitgesloten. In deze familie is autosomaal recessieve erfelijkheid op basis van een mutatie in het COL4A3-gen aangetoond.³¹ Ook de eerste 2 mutaties in het COL4A4-gen zijn inmiddels beschreven.³¹ Op dit moment is het nog niet zeker bij welk deel van alle Alportpatiënten een verband bestaat met mutaties van het COL4A5-gen. Inmiddels is een $\alpha 6$ -keten aangetoond, eveneens gecodeerd door een X-chromosomaal gen.³² Het is mogelijk dat ook mutaties zullen worden gevonden in het COL4A6-gen bij X-gebonden vormen van dit klinisch heterogene ziektebeeld. Voor diagnostisch onderzoek komen dus meerdere genen in aanmerking. Omdat er veel verschillende mutaties zijn gevonden in de families waarin het syndroom van Alport segregert, moet voor elke familie opnieuw het hele gen onderzocht worden.

Mutatiedetectie in dergelijke grote collageen-genen is echter beslist geen routineactiviteit en het vinden van een defect kan meerdere jaren duren. Bij een bewezen X-chromosomaal Alport-syndroom in een bepaalde familie kan op indirecte wijze (door de aanwezigheid van een hoogpolymorfe merker in het COL4A5-gen) toch snel en betrouwbaar post- en prenataal onderzoek worden aangeboden. Bij patiënten met een onduidelijk klinisch beeld is het stellen van de diagnose met behulp van rechtstreekse mutatiedetectie nog steeds heel moeilijk.

Ten slotte vormt een interessante patiëntengroep voor verder onderzoek de patiëntenpopulatie met benigne familiale hematurie, een aandoening die door sommigen als verwant aan het syndroom van Alport wordt be-

schouwd.³³ Deze – prognostisch gunstige – aandoening wordt gekenmerkt door een dominant erfelijke, geïsoleerde hematurie, waarbij bij het elektronenmicroscopisch onderzoek van het nierbiopt uiterst dunne glomerulaire basaalmembranen worden aangetroffen, die er overigens normaal uitzien.³⁴ In hoeverre aan deze aandoening een afwijking in een van de collageen IV-genen ten grondslag ligt, is volstrekt onbekend.

Belangrijke delen van het onderzoek van onze groep, zoals hier gepresenteerd, konden worden uitgevoerd dankzij de steun van de Nierstichting Nederland. Het onderzoek maakt deel uit van een samenwerkingsverband, waarin participeren de afdelingen Antropogenetica (drs.H.Brunner, klinisch geneticus, ir.H.Lemmink, moleculair bioloog, dr.B.van Oost, moleculair bioloog, prof.dr.H.Ropers, klinisch geneticus, dr.H.Smeets, moleculair bioloog) en Kindergeneeskunde (dr.L.van den Heuvel, biochemicus, ir.H.Lemmink, moleculair bioloog; prof.dr.L.Monnens en dr.C.Schröder, kinderartsen) van het Academisch Ziekenhuis Nijmegen. De auteurs zijn M.Nelen, analist, en J.Melenhorst en L.Kluijtmans, studenten, erkentelijk voor hun belangrijke bijdrage in het hier beschreven onderzoek.

LITERATUUR

- 1 Schröder CH, Monnens LAH, Veerkamp JH, Brunner HG. Het syndroom van Alport. *Ned Tijdschr Geneeskd* 1988;132:289-93.
- 2 Hasstedt SJ, Atkin CL, San Juan AC jr. Genetic heterogeneity among kindreds with Alport syndrome. *Am J Hum Genet* 1986;38:940-53.
- 3 Streeten BW, Robinson MR, Wallace R, Jones DB. Lens capsule abnormalities in Alport's syndrome. *Arch Ophthalmol* 1987;105:1693-7.
- 4 Gelissen O, Hendrikse F, Schröder CH, Berden JHM. Retinal abnormalities in Alport's syndrome. *Acta Ophthalmol (Copenh)* 1988;66:713-7.
- 5 Peterson LC, Rao KV, Crosson JF, White JG. Fechtner syndrome – a variant of Alport's syndrome with leukocyte inclusions and macrothrombocytopenia. *Blood* 1985;65:397-406.
- 6 Cochat P, Guibaud P, Garcia Torres R, Roussel B, Guarner V, Larbre F. Diffuse leiomyomatosis in Alport syndrome. *J Pediatr* 1988;113:339-43.
- 7 Lonsdale RN, Roberts PF, Vaughan R, Thiru S. Familial oesophageal leiomyomatosis and nephropathy. *Histopathology* 1992;20:127-33.
- 8 Heuvel LP van de, Schröder C, Savage C, Menzel D, Assmann KJM, Monnens L, et al. The development of antiglomerular basement membrane nephritis in two children with Alport syndrome after renal transplantation. Characterization of the antibody target. *Pediatr Nephrol* 1989;3:406-13.
- 9 Kashtan CE, Butkowski RJ, Kleppel MM, First MR, Michael AF. Posttransplant anti-glomerular basement membrane nephritis in related males with Alport syndrome. *J Lab Clin Med* 1990;116:508-15.
- 10 Atkin CL, Hasstedt SJ, Menlove L, Cannon L, Kirschner N, Schwartz C, et al. Mapping of Alport syndrome to the long arm of the X chromosome. *Am J Hum Genet* 1988;42:249-55.
- 11 Brunner H, Schröder C, Bennekou C van, Lambermon E, Tuerlings J, Menzel D, et al. Localization of the gene for X-linked Alport's syndrome. *Kidney Int* 1988;34:507-10.
- 12 Flinter FA, Abbs S, Bobrow M. Localization of the gene for classic Alport syndrome. *Genomics* 1989;4:335-8.
- 13 Butkowski RJ, Langeveld JPM, Wieslander J, Hamilton J, Hudson BG. Localization of the Goodpasture epitope to a novel chain of basement membrane collagen. *J Biol Chem* 1987;262:7874-7.
- 14 Gunwar S, Saus J, Noelken ME, Hudson BG. Glomerular basement membrane. Identification of a fourth chain, alpha 4, of type IV collagen. *J Biol Chem* 1990;265:5466-9.
- 15 Griffin CA, Emanuel BS, Hansen JR, Cavenee WK, Myers JC. Human collagen genes encoding basement membrane alpha 1 (IV) and alpha 2 (IV) chains map to the distal long arm of chromosome 13. *Proc Natl Acad Sci USA* 1987;84:512-6.
- 16 Mariyama M, Kalluri R, Hudson BG, Reeders ST. The alpha 4 (IV) chain of basement membrane collagen. Isolation of cDNAs encoding bovine alpha 4 (IV) and comparison with other type IV collagens. *J Biol Chem* 1992;267:1253-8.

- ¹⁷ Morrison KE, Mariyama M, Yang-Feng TL, Reeders ST. Sequence and localization of a partial cDNA encoding the human alpha 3 chain of type IV collagen. *Am J Hum Genet* 1991;49:545-54.
- ¹⁸ Hostikka SL, Eddy RL, Byers MG, Hoyhtya M, Shows TB, Tryggvason K. Identification of a distinct type IV collagen alpha chain with restricted kidney distribution and assignment of its gene to the locus of X chromosome-linked Alport syndrome. *Proc Natl Acad Sci USA* 1990;87:1606-10.
- ¹⁹ Barker DF, Hostikka SL, Zhou J, Chow LT, Oliphant AR, Gerken SC, et al. Identification of mutations in the COL4A5 collagen gene in Alport syndrome. *Science* 1990;248:1224-7.
- ²⁰ Zhou J, Barker DF, Hostikka SL, Gregory MC, Atkin CL, Tryggvason K. Single base mutation in alpha 5 (IV) collagen chain gene converting a conserved cysteine to serine in Alport syndrome. *Genomics* 1991;9:10-8.
- ²¹ Knebelmann B, Deschènes G, Gros F, et al. Substitution of arginine for glycine 325 in the collagen alpha 5 (IV) chain associated with X-linked Alport syndrome: characterization of the mutation by direct sequencing of PCR-amplified lymphoblast cDNA fragments. *Am J Hum Genet* 1992;51:135-42.
- ²² Netzer KO, Renders L, Zhou J, Pullig O, Tryggvason K, Weber M. Deletions of the COL4A5 gene in patients with Alport syndrome. *Kidney Int* 1992;42:1336-44.
- ²³ Smeets HJM, Melenhorst JJ, Lemmink HH, Schröder CH, Nelen M, Zhou J, et al. Different mutations in the COL4A5 collagen gene in two patients with different features of Alport syndrome. *Kidney Int* 1992;42:83-8.
- ²⁴ Vetric D, Boye E, Flinter F, Bobrow M, Harris A. DNA rearrangements in the alpha 5 (IV) collagen gene (COL4A5) of individuals with Alport syndrome: further refinement using pulsed-field gel electrophoresis. *Genomics* 1992;14:624-33.
- ²⁵ Lemmink HH, Schröder CH, Brunner HG, Nelen MR, Zhou J, Tryggvason K, et al. Identification of four new mutations in the COL4A5 gene of patients with Alport syndrome. *Genomics* 1993;17:485-9.
- ²⁶ Netzer KO, Pullig O, Frei U, Zhou J, Tryggvason K, Weber M. COL4A5 splice site mutation and alpha 5 (IV) collagen mRNA in Alport syndrome. *Kidney Int* 1993;43:486-92.
- ²⁷ Antignac C, Zhou J, Sanak M, Cochat P, Roussel B, Deschènes G, et al. Alport syndrome and diffuse leiomyomatosis: deletions in the 5' end of the COL4A5 collagen gene. *Kidney Int* 1992;42:1178-83.
- ²⁸ Hudson BG, Kalluri R, Gunwar S, et al. The pathogenesis of Alport syndrome involves type IV collagen molecules containing the alpha 3 (IV) chain: evidence from anti-GBM nephritis after renal transplantation. *Kidney Int* 1992;42:179-87.
- ²⁹ Kleppel MM, Kashtan C, Santi PS, Wieslander J, Michael AF. Distribution of familial nephritis antigen in normal tissue and renal basement membranes of patients with homozygous and heterozygous Alport familial nephritis. *Lab Invest* 1989;61:278-9.
- ³⁰ Kalluri R, Gunwar S, Reeders ST, Morrison KC, Mariyama M, Ebner KE, et al. Goodpasture syndrome. Localization of the epitope for the autoantibodies to the carboxyl-terminal region of the alpha 3 (IV) chain of basement membrane collagen. *J Biol Chem* 1991;266:24018-24.
- ³¹ Mochizuki T, Mariyama M, Smeets HJM, Lemmink HH, Pirson Y, Verellen C, et al. Identification of mutations in the alpha 3 and alpha 4 type IV collagen genes in autosomal recessive Alport syndrome. *J Am Soc Nephrol* 1993;4:819.
- ³² Zhou J, Ding M, Zhao Z, Reeders ST. Complete primary structure of the sixth chain of human basement membrane collagen, $\alpha 6$ (IV). *J Biol Chem* 1994;269:13193-9.
- ³³ Reeders ST. Molecular genetics of hereditary nephritis. *Kidney Int* 1992;42:783-92.
- ³⁴ Schröder CH, Bontemps CM, Assmann KJM, Schuurmans Stekhoven JH, Foidart JM, Monnens LAH, et al. Renal biopsy and family studies in 65 children with isolated hematuria. *Acta Paediatr Scand* 1990;79:630-6.

Aanvaard op 10 maart 1994

Oorspronkelijke stukken

Aangeboren urethrale kleppen; ervaringen bij 73 kinderen

J. DE JONGH-VAN HOOF, J. D. M. DE VRIES EN L. A. H. MONNENS

Zie ook het artikel op bl. 61.

Urethrale kleppen komen voor bij jongetjes en worden omschreven als abnormale slijmvliesplooien, meestal gelegen distaal van de colliculus seminalis (verumontanum) in het proximale gedeelte van de urethra (figuur 1). Het lijkt een eenvoudige diagnose, omdat een minder krachtige urinestraal wordt geproduceerd dan verwacht. Ook de behandeling lijkt eenvoudig, omdat een ervaren kinderuroloog met zijn geperfectioneerd instrumentarium cystoscopisch de kleppen kan verwijderen. Toch zijn in Europa bij ongeveer 10% van de patiënten met chronische nierinsufficiëntie urethrale kleppen de oorzaak van hun aandoening.

Academisch Ziekenhuis, Postbus 9101, 6500 HB Nijmegen.
Afd. Kindergeneeskunde: mw.J.de Jongh-van Hoof, co-assistent;
prof.dr.L.A.H.Monnens, kinderarts-kidnefuroloog.
Afd. Kinderurologie: dr.J.D.M.de Vries, kinderuroloog.
Correspondentie-adres: prof.dr.L.A.H.Monnens.

SAMENVATTING

Doel. Vaststellen van symptomen/klachten bij jongens met urethrale kleppen en van de prognose op middellange termijn.

Opzet. Descriptief.

Plaats. Afdeling Kindernefrologie/-urologie, Academisch Ziekenhuis Nijmegen.

Methode. Gegevens werden verzameld door statusonderzoek en door interview van de ouders van 73 kinderen. De glomerulaire filtratiesnelheid (GFR) werd bepaald met de serumcreatinineconcentratie (volgens Counahan).

Resultaten. Algemene klachten zoals braken, onvoldoende drinken, stilstand van groei al of niet met koorts overheersen. Slechts bij ongeveer 20% van de kinderen waren er aanwijzingen voor urethra-obstructie, zoals een verminderde straal. Bij 53 kinderen kon de GFR na de leeftijd van 2 jaar worden gemeten: bij 11 was de GFR < 25 ml/min/1,73 m² lichaamsoppervlak. Dit maakt uiteindelijk dialyse noodzakelijk.

Conclusie. Algemene klachten kunnen wijzen op urethrale kleppen. Specifieke symptomen zijn zeldzaam. De prognose voor wat betreft de nierfunctie op lange termijn is onzeker bij een groot aantal van de patiënten. Preventieve maatregelen tegen nierfunctieverlies zijn er niet.